



## P-006 - RECONSTRUCCIÓN PROTÉSICA DE TRONCO BRAQUIOCEFÁLICO ARTERIAL TRAS HERIDA POR ARMA DE FUEGO EN ZONA I DEL CUELLO

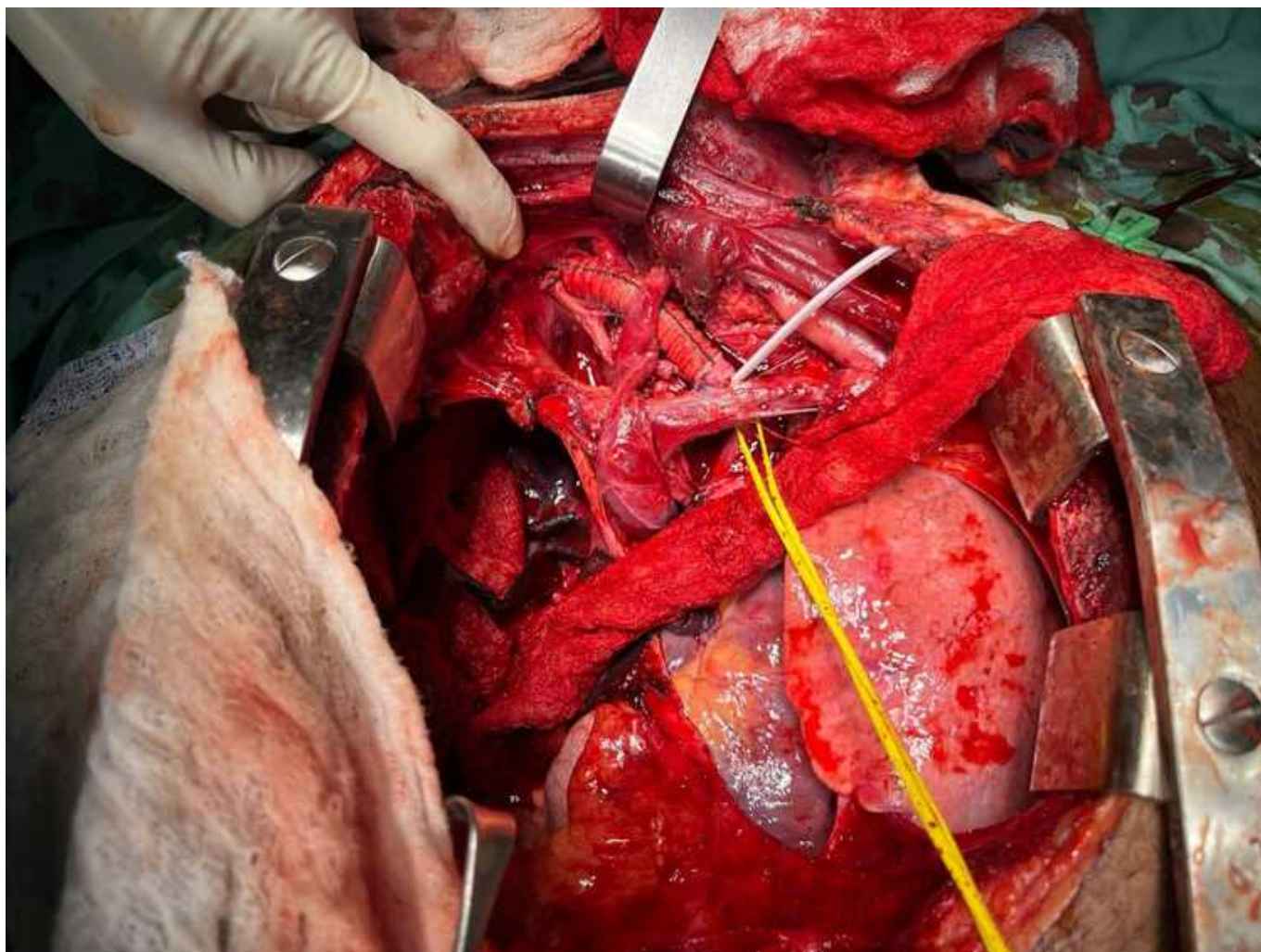
Valero Lázaro, María Isabel<sup>1</sup>; Burgos Rueda, Alejandro<sup>2</sup>; Gallego López, Cristian<sup>2</sup>; Penagos Cabrera, Daniel Francisco<sup>2</sup>; Semanate Betancourt, David<sup>2</sup>; González Girón, Paola<sup>2</sup>; Herrera Tobon, Mario Alain<sup>2</sup>; Sánchez Restrepo, Boris<sup>2</sup>

<sup>1</sup>Hospital Clínico Universitario Lozano Blesa, Zaragoza; <sup>2</sup>Hospital Universitario del Valle, Cali.

### Resumen

**Introducción:** El trauma vascular torácico presenta una alta mortalidad. Dentro de estas heridas, la lesión del tronco braquiocefálico arterial es rara, con pocos casos descritos en la literatura y normalmente se debe a traumatismos abiertos. Ante la sospecha de esta lesión se debe realizar un control quirúrgico emergente para evitar la exanguinación del paciente. Presentamos un caso clínico de reconstrucción del tronco braquiocefálico tras herida por arma de fuego en un paciente atendido durante el periodo de rotación externa en Cirugía de Trauma y Emergencias del Hospital Universitario del Valle, Cali.

**Caso clínico:** Paciente de 21 años que sufre traumatismo penetrante por arma de fuego. A su llegada al hospital se encuentra intubado, inestable hemodinámicamente (TA 48/29 mmHg, FC 150 lpm). A la exploración: hipoventilación bilateral, 2 HPAF torácicas posteriores izquierdas y una HPAF en zona 1 del cuello derecha, no soplante y sin sangrado activo. Ante inestabilidad hemodinámica, FAST + para neumotórax izquierdo y hemo-neumotórax derecho, se decidió cirugía urgente. Se realizó esternotomía media por la cual se drenó hemotórax derecho mayor a 1500cc. Se identificaron 2 heridas no sangrantes en pulmón derecho y un sangrado activo proveniente de la zona de los troncos supraaórticos por lo que se amplió la incisión con cervicotomía izquierda, que permitió identificar una herida transfixiante en tronco braquicefálico arterial. Tras control proximal y distal del mismo, se realizó resección del segmento lesionado y tras comprobar buen reflujo sanguíneo por arterias carótida y subclavia derechas, se realizó reconstrucción del tronco braquiocefálico en Y con interposición de prótesis de dacrón. Durante la cirugía se pudieron recuperar 1.000 cc de sangre con *cell-saver* que se transfundieron y precisó además de 3 concentrados de hematíes, 8 de FFP y 10 de crioprecipitados. Tras varias complicaciones, entre las que destacan paraplejía por trauma raquímedular ASIA A a nivel de T4, IAMCEST y neumonía asociada a ventilación mecánica, el paciente se encuentra estable, sin déficit neurológico central, alimentándose por gastrostomía y en proceso de rehabilitación respiratoria y destete de ventilación mecánica por traqueostomía para poder ser dado de alta.



**Discusión:** Se estima que menos del 25% de los pacientes que presentan lesión vascular torácica llega a recibir atención hospitalaria, con unas cifras de mortalidad en las primeras 24 horas mayores al 50% en este grupo de pacientes. En pacientes con inestabilidad hemodinámica y sospecha de lesión de grandes vasos del tórax la esternotomía media con prolongación cervical es el abordaje de elección, pudiendo realizar además clampeo aórtico directo o colocación de REBOA en zona I en algunos casos indicados. Cuando el paciente se encuentra inestable, en muchos casos se debe optar por el control de daños mediante la colocación de un *shunt* vascular, mientras que si el paciente se encuentra estable se puede realizar una reparación primaria o protésica dependiendo del tipo de lesión. Los pacientes que sobreviven suelen presentar secuelas importantes, normalmente asociadas a las lesiones concomitantes a la herida vascular.