

## P-604 - TRATAMIENTO DE LA FISTULA AORTOENTÉRICA SECUNDARIA

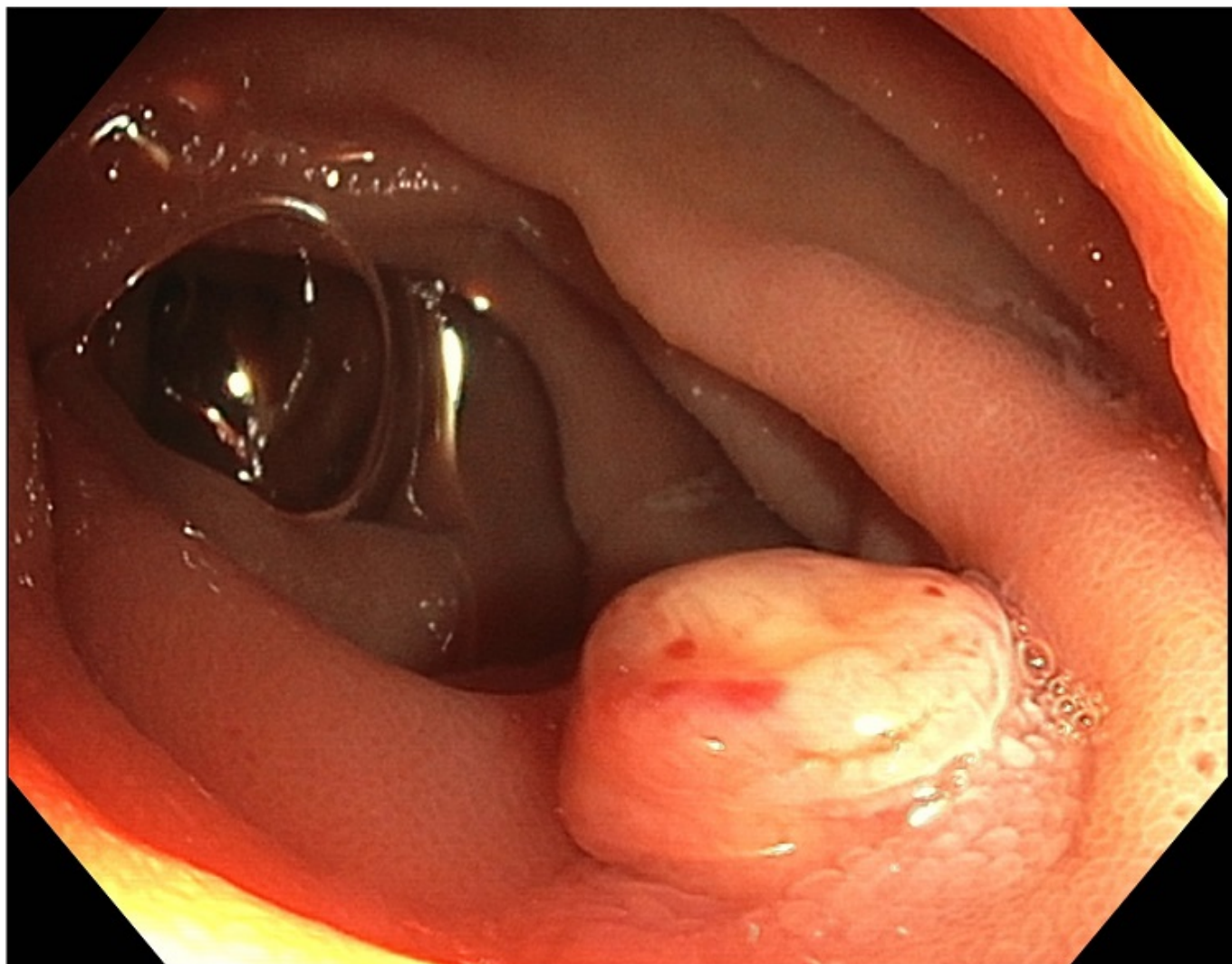
Moro Portela, Gerardo; Sarriugarte Lasarte, Aingeru; Encinas Gutiérrez, Jaime; Villota Tamayo, Beatriz; Pascual Vicente, Teresa; Villalabeitia Ateca, Ibabe; Saá Álvarez, Raúl; Marín Ortega, Héctor

Hospital Universitario de Cruces, Barakaldo, Vizcaya.

### Resumen

**Introducción:** Presentamos el caso de un varón de 82 con el diagnóstico infección de prótesis aórtica como consecuencia de fístula aortoentérica secundaria (FAE) tras *bypass* aortofemoral por aneurisma de aorta infrarrenal, que se intervino de manera conjunta con el servicio de Cirugía Vasular.

**Caso clínico:** Varón de 82 años con antecedentes de aneurisma de aorta infrarrenal en el que se realizó injerto término-terminal con prótesis de Dacron, reintervenido de manera urgente por isquemia de colon descendente y ciego que precisó amputación abdominoperineal interesfinteriana y colostomía terminal. Posteriormente ingresa a cargo de Cirugía Vasular por fiebre, malestar general y pérdida de peso en los últimos 3 meses. En las pruebas de imagen (TC y gammagrafía) se objetiva infección de la prótesis aórtica en íntimo contacto con 3ª porción duodenal, sospechándose la presencia de una fístula aortoentérica, que se confirma mediante gastroscopia donde se objetiva a nivel de tercera porción duodenal una lesión nodular de 1 cm que corresponde con la FAE. Drenaje y cultivo positivo enterococo. Se decide intervención quirúrgica junto con Cirugía Vasular objetivándose una infección de la prótesis aórtica previa como consecuencia de fistulización aortoentérica a nivel de tercera porción duodenal por decúbito de la prótesis aórtica sobre la pared duodenal. Se realiza Friedrich y sutura reforzada de la fístula y recambio de la prótesis por un injerto de aorta torácica criopreservada. Tras la cirugía ingresa en reanimación presentando una evolución favorable, pasa a planta al 9º día posoperatorio y es dado de alta tras dos semanas sin complicaciones posoperatorias, buena tolerancia oral y antibioterapia dirigida.



**Discusión:** La fístula aortoentérica secundaria es una patología rara pero potencialmente letal si no se establece un tratamiento de manera precoz. La fistulización a duodeno es la más frecuente como la presentada en nuestro caso. Un estudio preoperatorio completo y abordaje multidisciplinar es necesario para una en resultado terapéutico satisfactorio.