



P-610 - VENTAJAS DEL USO DE VERDE DE INDOCIANINA EN LA CIRUGÍA DE URGENCIAS: COLECISTECTOMÍA LAPAROSCÓPICA

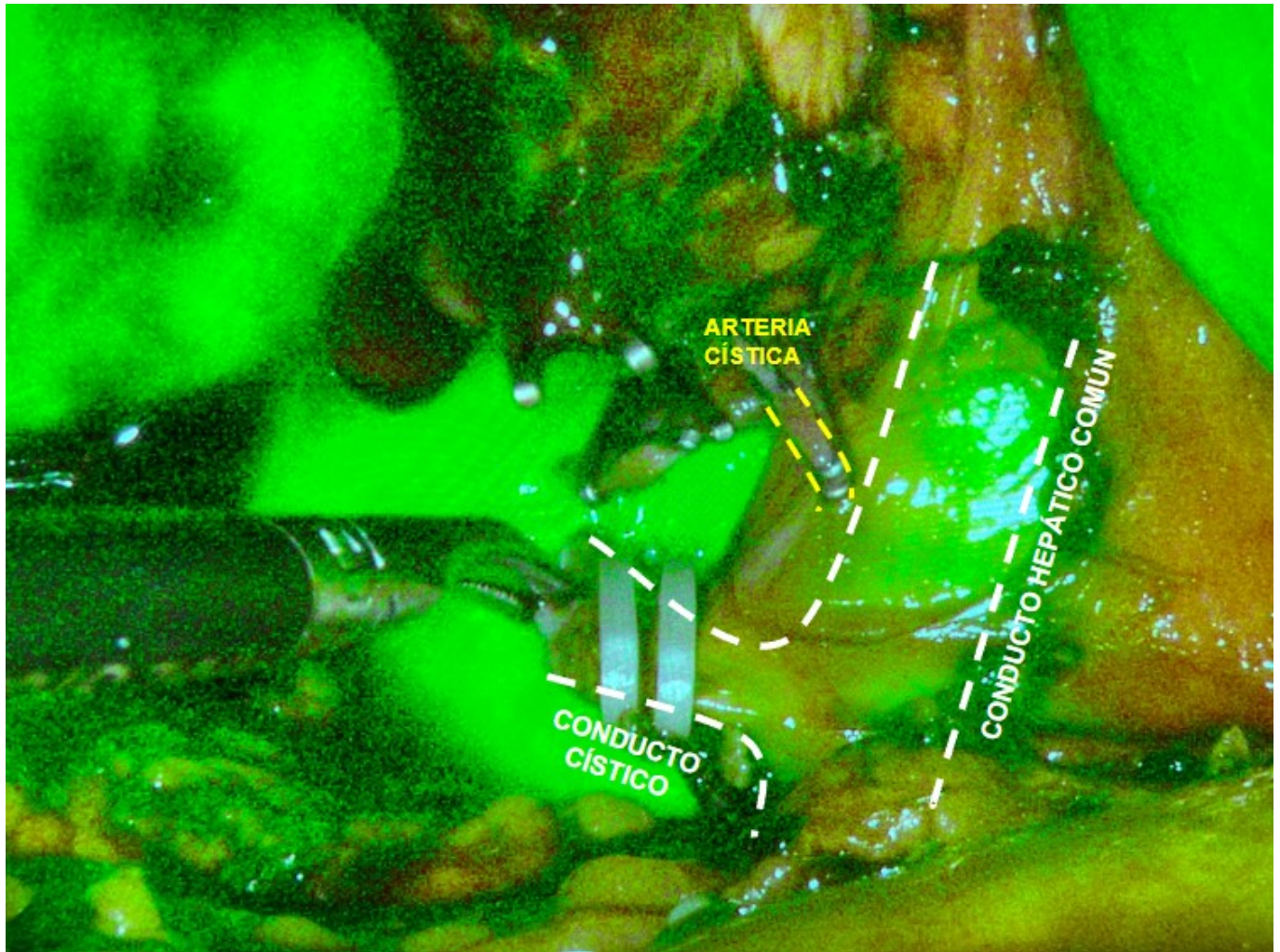
Sánchez Arco, Alba María; Ercoreca Tejada, Saioa; Ibañez Rubio, Marta; Herrero Torres, Maria de los Angeles; Acosta Gallardo, Carmen; Santidrian Zurbano, Marta

Hospital Universitario Virgen de las Nieves, Granada.

Resumen

Introducción: Nuestro objetivo es ilustrar a través de un caso clínico las ventajas del uso de verde de indocianina en la colecistectomía laparoscópica urgente.

Caso clínico: Varón de 58 años con antecedentes de diabetes tipo II en tratamiento con antidiabéticos orales que es valorado en nuestras consultas por dolor abdominal de unos tres meses de evolución, localizado en hipocondrio derecho, de inicio brusco, que empeoraba con la ingesta, no se asociaba a náuseas ni vómitos y tampoco a fiebre, acompañado de dolor a la palpación en hipocondrio derecho y Murphy positivo. El paciente aportaba TC abdominal preferente solicitado tras valoración en las consultas de aparato digestivo por el mismo motivo con hallazgos de "colecistitis aguda litiásica evolucionada con colecciones perivesiculares y dilatación de la vía biliar extrahepática y colédoco, sin objetivarse litiasis obstructiva por este estudio", además analíticamente destacaba elevación de reactantes de fase aguda y alteración del perfil hepático con elevación de las enzimas de colestasis y bilirrubina total normal. Por lo arriba expresado se decidió ingreso a nuestro cargo con tratamiento antibiótico intravenoso y se solicitó colangioRMN para una adecuada valoración de la vía biliar. Esta se realizó transcurridos 7 días desde el ingreso, concluyendo como colecistitis aguda litiásica evolucionada con colecciones perivesiculares (con escasa disminución de su tamaño a pesar de antibioterapia intravenosa) y coledocolitiasis obstructiva distal. Ante los hallazgos de coledocolitiasis obstructiva y persistencia de la colecistitis aguda evolucionada con colecciones asociadas, se decide realización de CPRE y colecistectomía laparoscópica en acto único. Durante la CPRE se ponen de manifiesto dos defectos de repleción en colédoco distal sugerentes de coledocolitiasis, por lo que se procede a realizar esfinterotomía y extracción de las mismas con balón. Tras este procedimiento, se traslada al paciente a quirófano para la colecistectomía laparoscópica. Ante el importante plastrón inflamatorio objetivado durante la cirugía, se decidió administrar verde de indocianina intravenoso para una correcta identificación de la vía biliar intraoperatoriamente, pudiendo completar la colecistectomía vía laparoscópica bajo condiciones de seguridad. El paciente presentó buena evolución, siendo dado de alta el segundo día posoperatorio. Actualmente se encuentra asintomático.



Discusión: El verde de indocianina es una tinción que puede administrarse vía intravenosa y que se excreta principalmente a través de la bilis. Esto hace que, bajo una fuente de luz cercana al infrarrojo, se pueda identificar fácilmente la anatomía de la vía biliar extrahepática, ya que la dibuja. Si bien su uso está mejor definido en el caso de la cirugía programada, este también puede resultar muy útil durante la cirugía de urgencias de la vesícula biliar, ya que en estos casos la reacción inflamatoria local dificulta la correcta identificación de estructuras anatómicas, aumentando el riesgo de lesiones de la vía biliar, con la elevada morbimortalidad que ello conlleva. Con la administración de verde de indocianina observamos en tiempo real cómo se dibuja la vía biliar, sin radiación y sin necesidad de una colangiografía intraoperatoria, lo que puede reducir el tiempo quirúrgico y la tasa de lesiones de la vía biliar.