




# Cirugía Española



[www.elsevier.es/cirugia](http://www.elsevier.es/cirugia)

## VC-128 - LAPAROSCOPIA TAPP URGENTE EN HERNIA INGUINAL ESTRANGULADA

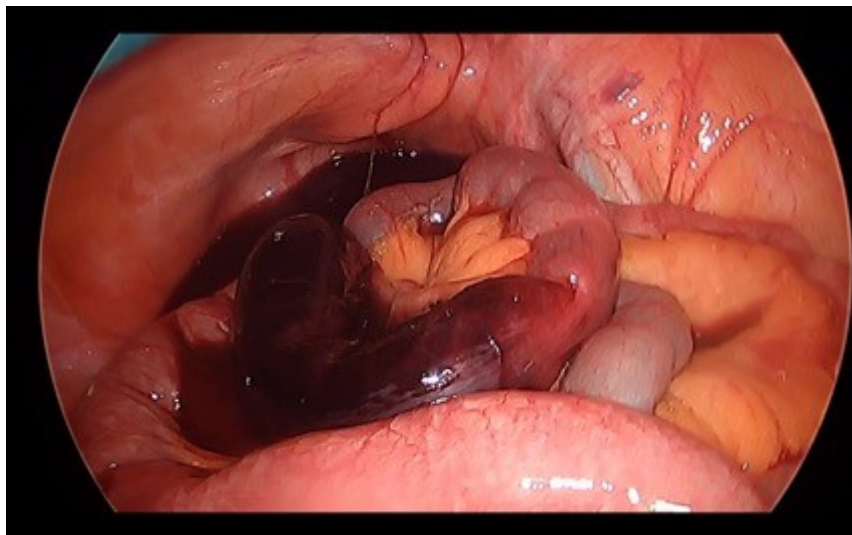
González Rojo, Pablo; Cuba Castro, José Luis; Cabrera Bermón, Juan Manuel; Plata Pérez, Guillermo

Hospital Clínico Universitario Virgen de la Victoria, Málaga.

### Resumen

**Introducción:** La cirugía mínimamente invasiva de la hernia inguinal es en la actualidad una práctica ampliamente consolidada. La evidencia científica demuestra que, en manos expertas, ofrece resultados similares a la vía anterior abierta en cuanto a tiempo operatorio, complicaciones y tasa de recurrencia. Puede llegar a ser superior en términos de tiempo de recuperación y reinserción laboral y dolor posoperatorio. Sin embargo, no existen en la actualidad estudios multicéntricos sobre el abordaje laparoscópico de la hernia inguinal en el ámbito de la cirugía de urgencias. El objetivo de la presente comunicación es exponer un caso de hernia inguinal estrangulada con isquemia intestinal tratado mediante TAPP laparoscópico en nuestro centro.

**Caso clínico:** Se presenta el caso de una mujer de 81 años, normoconstituida y con buena calidad de vida, con hernia inguinal primaria derecha de larga evolución sin episodios de encarceración previos. Consultó por tumoración dolorosa de unas 10 horas de evolución que a la exploración se constató irreductible, asociado a clínica obstructiva por tal motivo es diagnosticada de hernia inguinal complicada y se plantea intervención quirúrgica urgente, optando por un abordaje transabdomino-preperitoneal laparoscópico TAPP. Cirugía: Se realizó neumoperitoneo bajo visión directa, a la exploración de la cavidad abdominal se apreció defecto inguinal directo M2 con herniación de asa de íleon. Tras quelotomía, se reduce con maniobras de taxis el contenido con facilidad, objetivándose segmento intestinal necrótico. Se realizó una reparación con malla macroporosa de polipropileno y cierre del *flap* peritoneal. En un segundo tiempo, se amplió orificio de trocar umbilical hasta conformar mini laparotomía media, exteriorizando el intestino afecto. Se realizó resección del mismo y anastomosis mecánica. Durante el posoperatorio la paciente presentó una evolución satisfactoria. Siendo dada de alta al tercer día, con buena tolerancia a dieta y deambulando.



**Discusión:** Tal y como refleja la *Guía internacional para el manejo de la hernia inguinal de 2018*, no existe en la actualidad una técnica *gold-standard* en el tratamiento de la hernia inguinal complicada. Siendo la tendencia actual en el abordaje abierto por vía posterior y la implementación del abordaje laparoscópico en grupos expertos en pared abdominal. Cabe destacar la morbilidad de la hernia inguinocrural en mujeres, con mayor frecuencia de complicación en hombres siendo muchas veces necesaria la resección intestinal. Por lo que la *Guía internacional* recomienda siempre en mujeres el abordaje posterior para el adecuado control de todo el orificio miopectíneo. En este punto es interesante la ventaja que proporciona la laparoscopia para evaluar la viabilidad intestinal. Como conclusión podemos decir que, aunque la evidencia continúa siendo de momento escasa, ya contamos con estudios multicéntricos en marcha reclutando series de pacientes que indican que la cirugía endoscópica de la hernia inguinal complicada es posible, segura y eficaz en manos expertas.