



## P-121 - CUERPO EXTRAÑO GÁSTRICO PENETRANTE. ¿QUÉ HACER?

*Paduraru, Mihai; Beteta Goritti, Alberto; Moreno Sanz, Carlos; García Sánchez, Ángel; Barbar, Abdul Razak; Alhambra Rodríguez de Guzmán, Cristina*

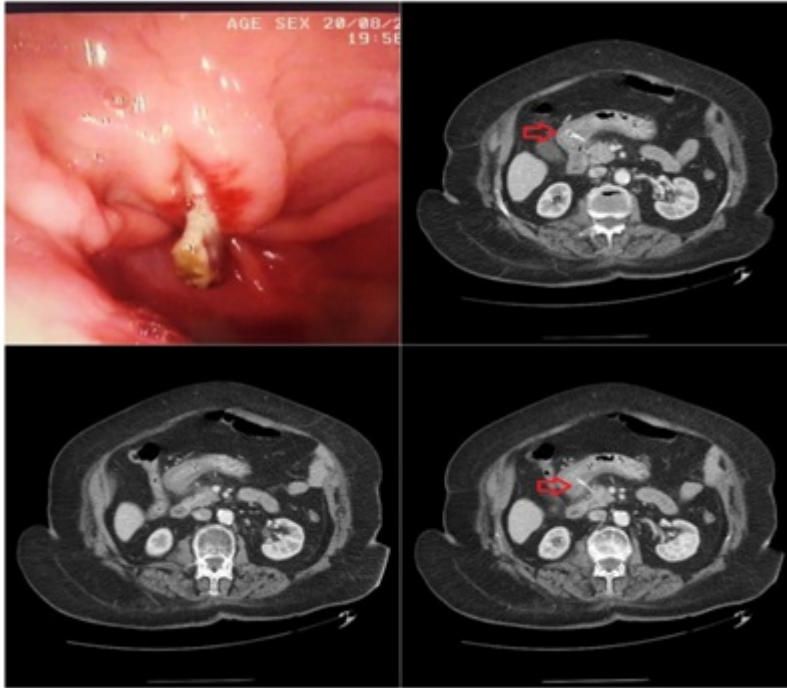
*Hospital General de Tomelloso, Tomelloso.*

### Resumen

**Introducción:** La ingesta de cuerpos extraños es común en menores (hasta 80% de los casos) y ancianos (por problemas de dentadura y deglución), teniendo normalmente un paso sin incidentes. En algunos casos ellos pueden penetrar o perforar el tubo digestivo, desde el esófago hasta el recto, con posibles complicaciones, dificultades diagnóstico-terapéuticas y nivel alto de mortalidad. Los cuerpos extraños se encuentran a nivel del estómago en el momento del diagnóstico en 60% de los casos. De ellos, el 80-90% progresa espontáneamente, 10-20% requieren extracción endoscópica y solo 1% cirugía por complicaciones.

**Objetivos:** Identificar el tratamiento adecuado en casos de cuerpos gástricos penetrantes, según localización y gravedad de las complicaciones.

**Caso clínico:** Presentamos un caso clínico reciente, documentado con imagen TAC y Endoscópica, de penetración gástrica pared posterior por cuerpo extraño (hueso) parcialmente intra-pancreático. El manejo ha sido no operatorio, con extracción endoscópica, tras controlar el proceso inflamatorio, con una evolución favorable. Con el propósito del caso, hemos realizado una búsqueda de literatura en SCOPUS, PubMed y Google Scholar con las palabras claves: "stomach", "gastric", "foreign body", "penetration". En una primera fase hemos identificado 170 casos comunicados durante los últimos 25 años, eliminado las duplicaciones, los casos pediátricos y los que no respectaban los criterios de búsqueda, hemos seleccionado 25 casos. 36% de los casos seleccionados en nuestra búsqueda han sido huesos de pescado, palillos de dientes y huesos de pollo en 20% de los casos, agujas 16%. El diagnóstico se ha realizado en 56% por TAC. Entre los casos seleccionados, el cuerpo extraño gástrico penetrante habían migrado hacia el hígado en 52%, 12% hacia el páncreas, 4% en bazo y 4% en colon. El 40% de los casos se han complicado con absceso hepático y 12% han sido erróneamente diagnosticados. En 24% el manejo ha sido exclusivamente endoscópico, en un caso (4%) tras la extracción endoscópica se ha practicado resección gástrica, en 16% se ha practicado cirugía mínimamente invasiva y en 36% laparotomía. La mortalidad calculada ha sido de 8% (2 de los casos comunicados).



**Discusión:** En el manejo en casos de penetración gástrica por cuerpo extraño, es fundamental la interdisciplinariedad, el diagnóstico precoz y el tratamiento matizado según localización, la complicación y el estado general del paciente.