




Cirugía Española



www.elsevier.es/cirugia

P-318 - COLITIS ISQUÉMICA PARCHEADA EN EL PACIENTE JOVEN

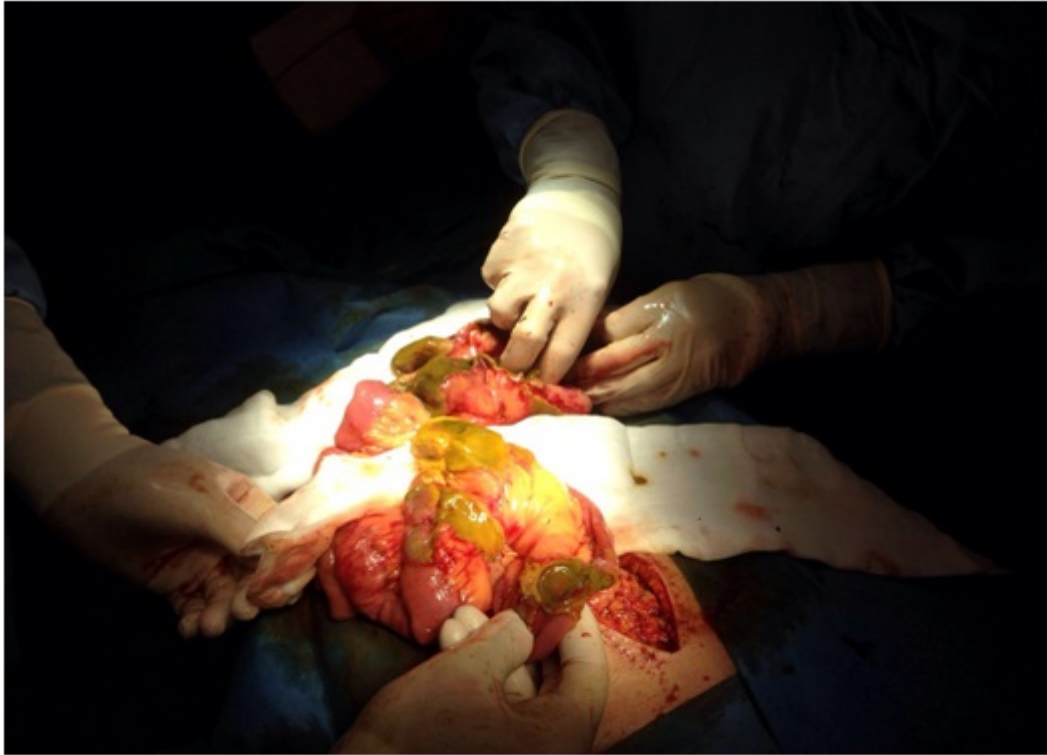Guillén Paredes, María del Pilar; Martínez Fernández, Josefa; Morales González, Álvaro; Moreno Gallego, Amando; Pardo García, José Luis

Hospital Comarcal del Noroeste de la Región de Murcia, Caravaca de la Cruz.

Resumen

Objetivos: La colitis isquémica segmentaria es inusual en el paciente joven, estando asociada mayoritariamente a enfermedades infecciosas, autoinmunes, o abuso de drogas. Presentamos un caso donde a pesar de haber realizado un estudio diagnóstico adecuado cursó de forma repetida con dos episodios de necrosis intestinal durante el mismo ingreso.

Caso clínico: Varón de 46 años con antecedentes de hemoventrículo secundario a malformación arteriovenosa frontoparietal derecha con crisis focales simples residuales en tratamiento con carbamazepina, levetiracetam, lamotrigina y zonisamida, que acude a urgencias por cuadro de dolor abdominal brusco de 12 horas de evolución. Constantes estables. Abdomen distendido con irritación peritoneal de forma difusa. Analítica: 19.990 leucocitos con neutrofilia. TAC: adelgazamiento del colon derecho con cambios inflamatorios de la grasa mesentérica y pequeña cantidad de líquido libre. Posteriormente, el paciente sufre hipotensión mantenida por lo que se indica cirugía urgente mediante laparotomía media suprainfraumbilical. Se evidencia una isquemia segmentaria de colon ascendente y transversal hasta sigma, respetando íleon terminal, mesos normales. Se realiza colectomía derecha ampliada con ileostomía terminal en FID. El paciente evoluciona de forma lenta pero favorable sin drogas vasoactivas estando en Reanimación 48 horas. El 5º día postoperatorio comienza de nuevo con dolor brusco abdominal, aumento de leucocitos (de 12.000 a 25.000 con neutrofilia en menos de 24 horas). Se realiza TC que informa de isquemia de íleon terminal. Se interviene de forma urgente (fig.) encontrando abundante contenido intestinal, junto con una necrosis parcheada de 40 cm de íleon terminal con varios puntos de perforación isquémica. Se realiza resección de zona afectada con ileostomía terminal en FID. El postoperatorio transcurre de forma lenta pero favorable. Se realiza angioresonancia que informa de normalidad de aorta abdominal y sus ramas, ecocardiografía que descarta foco embolígeno, Anticuerpos anti VIH, VHC y VHB negativos, y tóxicos en sangre y orina negativos. Estudio de hipercoagulabilidad: sin hallazgos. Coprocultivo: negativo. Anatomía patológica: colitis isquémica sin signos de vasculitis ni embolización vascular.



Discusión: La colitis isquémica parcheada es una entidad poco común en pacientes jóvenes, por lo que el diagnóstico etiológico suele ser complejo debiendo descartar: enfermedad inflamatoria intestinal, vasculitis asociadas a enfermedades autoinmunes (lupus, Behçet, enterocolitis linfocitaria), hiperplasia miointimal idiopática de vena mesentérica, isquemia por abuso de cocaína, colitis infecciosa, también se ha asociado al uso de neurolépticos. Destacamos nuestro caso porque a pesar de un estudio diagnóstico dirigido completo el paciente presentó un segundo episodio de necrosis isquémica parcheada requiriendo reintervención durante el mismo ingreso.