



P-490 - HERNIA INGUINAL INDIRECTA CON DESLIZAMIENTO DE CATÉTER DE DIÁLISIS PERITONEAL

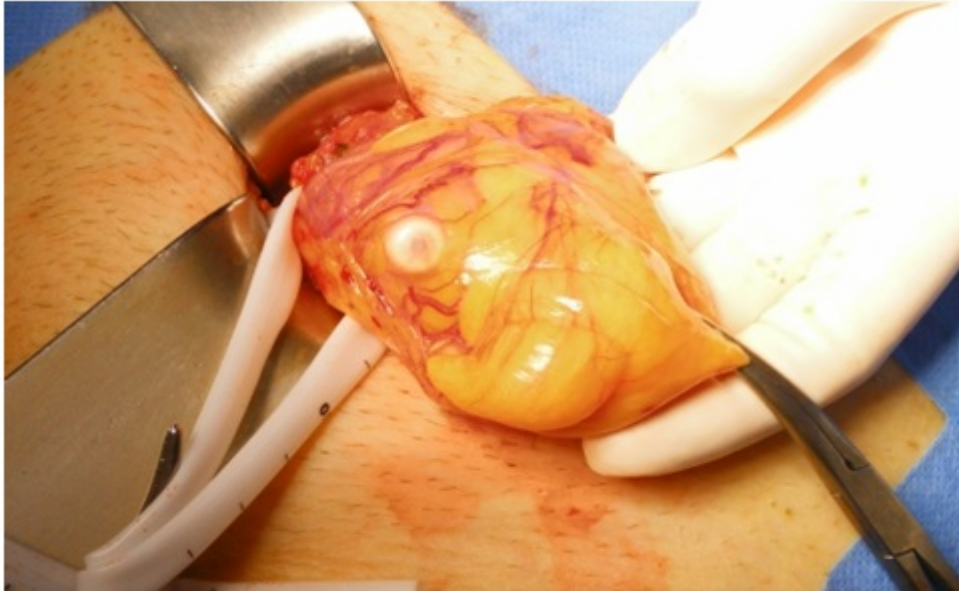
Camuera González, Maite; Sáez de Ugarte Sobrón, Jaione; Martín Martín, Ernesto; Gastón Moreno, Alberto; Maqueda Merino, Aintzane; Larrañaga Zabaleta, Maitane; Siebel Hermida, Paula; Etxart Lopetegi, Ane

Hospital Universitario de Álava, Vitoria.

Resumen

Introducción: El fallo de flujo de salida de un catéter de diálisis peritoneal se define como la recuperación incompleta del dializado instilado sin que existan fugas a ningún nivel. Generalmente ocurre durante el primer mes de uso, sin embargo, puede aparecer en cualquier momento de la vida del catéter. Tiene una incidencia del 5 al 20% y se debe con mayor frecuencia a estreñimiento, oclusión intraluminal por trombos, oclusión extraluminal generalmente por epiplón o adherencias, acodamiento o malposición del catéter.

Caso clínico: Varón de 68 años remitido desde el Servicio de Nefrología por malposición de catéter de diálisis peritoneal, se realizó un intento previo de recolocación radiológica con posterior recidiva. En la exploración física se observa hernia inguinal izquierda que protruye con maniobras de Valsalva palpándose el catéter en su interior. Se realizan radiografías abdominales en decúbito supino y lateral, observándose el extremo distal del catéter en la región inguinal izquierda. La ecografía inguinal confirma la localización y la describe como anterior y adyacente a la pared abdominal anterior e izquierda a los vasos epigástricos, dirigiéndose hacia la región inguinal izquierda e introduciéndose en el saco herniario ocupado por contenido graso. De forma programada se realiza la recolocación de catéter peritoneal y posterior comprobación de su correcto funcionamiento. Durante la misma intervención se lleva a cabo una hernioplastia inguinal según la técnica de Rutkow-Robbins con plug grande y malla plana de polipropileno fijada a ligamento inguinal y tendón conjunto. El paciente evoluciona satisfactoriamente, con buena permeabilidad del catéter y sin presentar recidivas a día de hoy.



Discusión: En caso de fallo del flujo del catéter de diálisis peritoneal es importante excluir fugas a cualquier nivel. Si se han descartado, se debe revisar la historia clínica, explorar al paciente y realizar una radiografía abdominal que ayudarán a aclarar la etiología del fallo de salida. Los catéteres malposicionados con frecuencia requieren ser reemplazados para garantizar su permeabilidad a largo plazo; sin embargo, inicialmente puede optarse por recolocación mediante radiología intervencionista y guía fluoroscópica. Si los intentos iniciales fallan o se requiere la manipulación o el reemplazo del catéter, se debe optar por una intervención laparotómica o laparoscópica. Las técnicas quirúrgicas permiten la visualización directa de la cavidad peritoneal, redireccionar el catéter, realizar omentectomías o adhesiolisis en caso de que fuesen necesarias, y sustituir el catéter. Tras la colocación quirúrgica siempre debe garantizarse la permeabilidad del catéter antes de dar por concluida la intervención.