




Cirugía Española



www.elsevier.es/cirugia

P-586 - FÍSTULA COLECISTOCÓLICA: UNA CAUSA INFRECUENTE DE ÍLEO BILIAR EN COLON

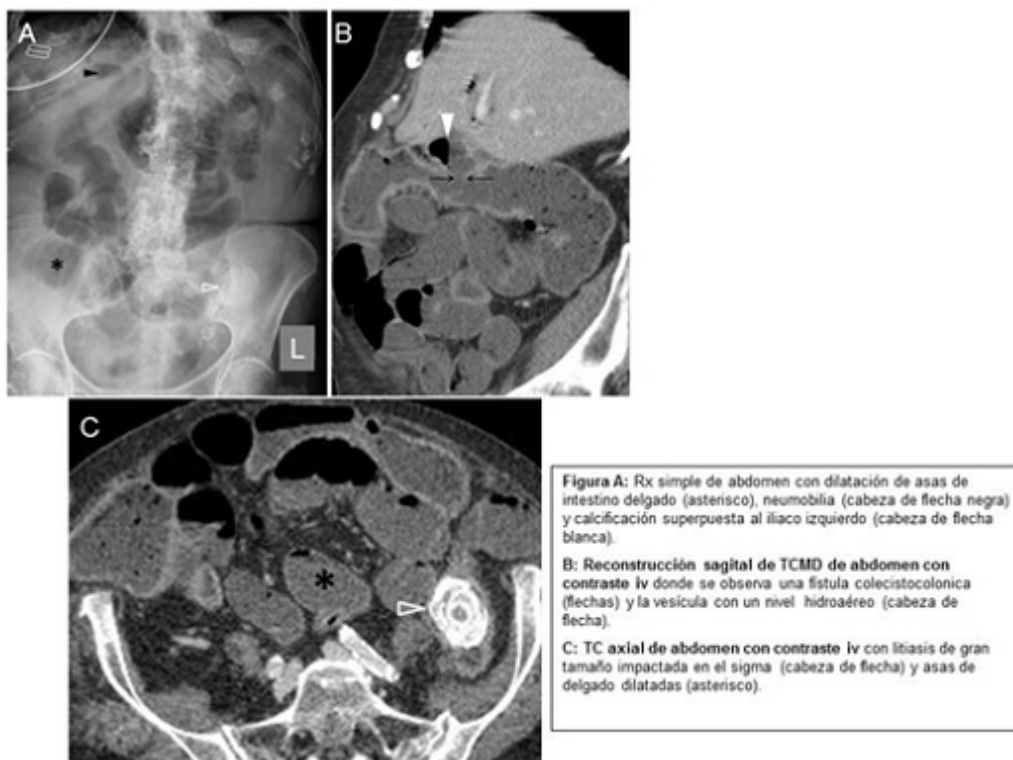
Flores Funes, Diego; Pardo Martínez, Arancha; Tovar, Marta; González Sánchez-Migallón, Elena; Miguel Perelló, Joana Aina; Plasencia, Juana María; Aguayo Albasini, José Luis

Hospital General Universitario J.M. Morales Meseguer, Murcia.

Resumen

Introducción: El íleo biliar es una complicación relativamente rara de colelitiasis, y dentro del mismo, se han documentado muy pocos casos de fístula entre la vesícula biliar y el colon. Presentamos un caso clínico de obstrucción de colon sigmoide por impactación de cálculo de origen biliar, debido a la presencia de una fístula entre la vesícula biliar y el ángulo hepático del colon.

Caso clínico: Mujer de 88 años que refiere vómitos oscuros y malolientes, distensión abdominal y estreñimiento de 48 horas de evolución. La radiografía de abdomen muestra dilatación de asas de intestino delgado a nivel de fosa ilíaca derecha sin clara imagen de dilatación del marco cólico, gas de morfología tubular superpuesto al hígado compatible con neumobilia y una calcificación superpuesta al ílaco izquierdo. Se realiza tomografía computarizada, donde se aprecia obstrucción a nivel de colon sigmoide por litiasis de 4 cm de diámetro, neumobilia, y fístula colecisto-cólica a ángulo hepático del colon. Se realiza laparotomía media, colotomía con extracción del cálculo y exteriorización de colotomía realizando colostomía en asa sobre varilla. El postoperatorio transcurrió adecuadamente, a excepción de infección de la herida quirúrgica e íleo paralítico postoperatorio, y pudo darse de alta hospitalaria a los 21 días de la cirugía.



Discusión: La fístula colecistocólica es una complicación rara de procesos como colecistitis litiásica, cirugías previas (sobre todo gástrica), diverticulosis de colon derecho, trauma, y de proceso neoplásico de la vesícula biliar. La mayoría son asintomáticos, aunque en algunos casos pueden presentarse como diarrea, dolor abdominal, diarrea, colangitis, y en casos más raros, íleo biliar colónico, como es en nuestro caso. La prueba diagnóstica de elección es la TC, aunque la colangiorensonancia magnética es capaz de mostrar la fístula en algunos casos. El tratamiento del íleo biliar colónico es controvertido, prefiriendo la desimpactación endoscópica en los pacientes estables sin signos de sufrimiento intestinal, y el abordaje quirúrgico, bien con colotomía con extracción del cálculo o con colectomía, en aquellos con colitis isquémica demostrada, inestabilidad hemodinámica, u obstrucción completa. El tratamiento de la fístula puede ser conservador o quirúrgico, siendo una opción válida como tratamiento definitivo la colecistectomía con hemicolectomía derecha.