




# Cirugía Española

[www.elsevier.es/cirugia](http://www.elsevier.es/cirugia)



## P-076 - CARCINOMA ESCAMOSO PRIMARIO, UNA ENTIDAD RARA EN EL TIROIDES

Saladich Cubero, María; Guixà Gener, Manel; Curbelo - Peña, Yuhamy; Gardenyes Martínez, Julia; Palau Figuroa, M<sup>a</sup> Antònia; Dárdano Berriel, Andrés; Vallverdú Cartié, Helena

Consorci Hospitalari de Vic, Vic.

### Resumen

**Introducción:** El carcinoma escamoso primario de tiroides (CEPT) es una entidad rara (< 1% de los cánceres de tiroides). Es muy agresivo a nivel local y la mortalidad es secundaria en la mayoría de casos a invasión o compresión traqueal, con una supervivencia media de 6-9 meses. El tratamiento ideal es la cirugía pero en casos avanzados sólo se puede ofrecer radioterapia para disminuir el tamaño y los síntomas.

**Caso clínico:** Presentamos el caso de una mujer de 58 años que consulta a urgencias por aparición de tumoración cervical de 15 días de evolución, con disnea de decúbito en los últimos días. Como antecedente destaca carcinoma ductal infiltrante de mama derecha hacía 5 años, en remisión completa y con analítica y ecografía hepática seis meses antes de la consulta que eran normales. Exploración física: tumoración fija, con eritema, sin fluctuación laterocervical izquierda. Analítica: 25.000 leucocitos y PCR 29 g/dl. Se orienta inicialmente cómo un absceso cervical por lo que se inicia tratamiento endovenoso con amoxicilina-clavulánico y corticoides. El TC cervical (fig.) descarta absceso y muestra una masa tiroidal de 10 × 6,5 × 7 cm. Se punciona vía ecográfica en tres ocasiones, la primera con material insuficiente, la segunda con patología de células escamosas que se repite para confirmar el resultado. Se realiza estudio de extensión con TC toraco-abdominal que muestra una lesión hepática en segmento III no conocida previamente. Pendiente de valoración por oncología, presenta desaturación extrema que no mejora con tratamiento médico y requiere intubación. Se descarta por TC cervico-torácico urgente una complicación de la masa cervical. Posteriormente, por mal pronóstico y sospecha de lesión anóxica cerebral se decide no realizar maniobras agresivas, siendo exitus. La anatomía patológica definitiva de la PAAF muestra carcinoma escamoso primario de tiroides.

**Resultados:** El diagnóstico de CEPT es controvertido, dado que se trata de una entidad infrecuente y que el tiroides no contiene células escamosas. Es por eso que en nuestro caso se repitió la punción y tardamos más en llegar al diagnóstico. Existen varias teorías para justificar la presencia de dichas células pero no están demostradas. En la clasificación de Bethesda se incluye la variante mal diferenciada de carcinoma escamoso dentro de la categoría de carcinoma anaplásico, que es muy difícil de diferenciar de un CEPT. El diagnóstico anatomopatológico de CEPT viene dado por el patrón de queratinas y negatividad para TTF-1 y ausencia de expresión de tiroglobulina. Para el diagnóstico definitivo de CEPT es necesario descartar un que se trate de una metástasis mediante un estudio de extensión exhaustivo con panendoscopia, body-TC y PET.

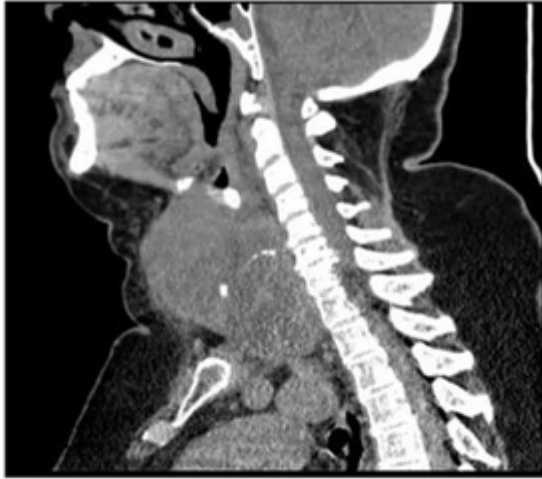

FOTO: TAC cervical que muestra masa tiroidea con compresión traqueal

**Conclusiones:** El CEPT es una patología rara, agresiva a nivel local, con rápida evolución y con diagnóstico casi siempre fuera de plazo para una cirugía R0. El diagnóstico es anatomopatológico, y puede comportar dificultades. Se debe descartar siempre que no se trate de una metástasis con un estudio de extensión completo. Debemos pensar en esta entidad en masas de crecimiento rápido pues esto agiliza el diagnóstico y puede condicionar un tratamiento sintomático precoz.