



Cirugía Española

www.elsevier.es/cirugia



P-158 - LESIONES BRONQUIALES DURANTE ESOFAGUECTOMÍA ROBÓTICA. EXPERIENCIA DE DOS CASOS

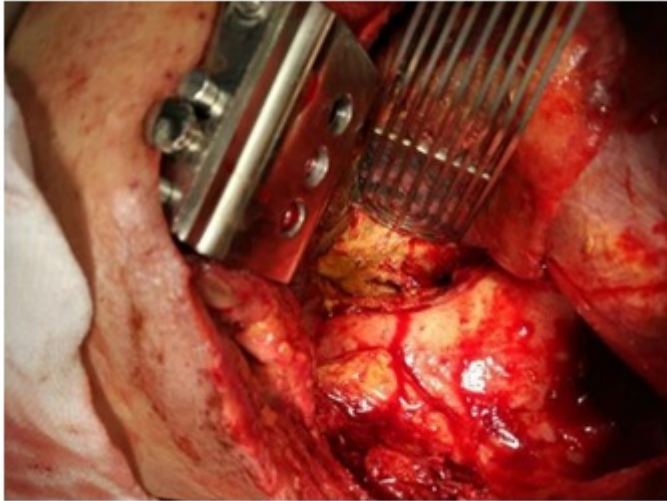
Laínez Escribano, Mario; Toledo Martínez, Enrique; Trugeda Carrera, María Soledad; Fernández Díaz, María José; Magadan Álvarez, Cristina; Martínez Pérez, Paula; García Cardo, Juan; Rodríguez San Juan, Juan Carlos

Hospital Universitario Marqués de Valdecilla, Santander.

Resumen

Introducción: Las lesiones traqueobronquiales durante la esofaguectomía se cifran en torno al 1% de los casos, provocando importantes problemas ventilatorios intraoperatorios y resultando un reto terapéutico para el cirujano. Se presentan dos pacientes complicados con dichas lesiones de nuestra serie de esofaguectomías robóticas con el fin de dar a conocer sus riesgos y las posibles soluciones.

Casos clínicos: El primer paciente, de 67 años, se interviene por un carcinoma epidermoide de tercio medio esofágico al que se le realiza una esofaguectomía de McKeown con buena evolución hasta el 5º día, momento en el que presenta disnea brusca y taquicardia. Se realiza TC abdominal que presenta neumomediastino y se decide intervención urgente, observando una lesión del bronquio principal a 2 cm de la carina con necrosis de la membranosa. El segundo paciente, de 54 años, presenta un adenocarcinoma de unión gastroesofágica, realizándose una esofaguectomía Ivor-Lewis robótica, durante la cual se observa como el balón del tubo endotraqueal lesiona el bronquio principal izquierdo. En ambos casos, se realiza una intubación selectiva distal a la perforación y una sutura primaria reforzada con colgajo de intercostal. En el primer paciente se produce una dehiscencia a los 10 días de la reparación, con necrosis bronquial y de la plastia, con ampliación del defecto. Se realiza nuevo cierre, precisando ECMO veno-venosa, sutura sobre pericardio y colgajo diafragmáticos, con mala evolución y exitus. El segundo paciente presenta una evolución satisfactoria, sin complicaciones respiratorias posteriores a la reparación.



Discusión: Pese a que las lesiones traqueobronquiales durante las esofagectomías son muy escasas, deben de tenerse presente, tanto de manera aguda, como diferida por lesiones inadvertidas y tras el uso de disección mediante energía y calor. La prioridad siempre será mantener la ventilación correcta al paciente, con intubación distal mediante fibrobroncoscopio, para posterior intento de cierre primario, con desbridamiento si fuera preciso. Es recomendable el uso de plastias o refuerzos según experiencia, ya sea con pericardio, pleurales o musculares.