



# Cirugía Española

[www.elsevier.es/cirugia](http://www.elsevier.es/cirugia)



## P-202 - LESIÓN DE CONDUCTO BILIAR ABERRANTE DE LOS SEGMENTOS VI -VII: OPCIONES TERAPÉUTICAS

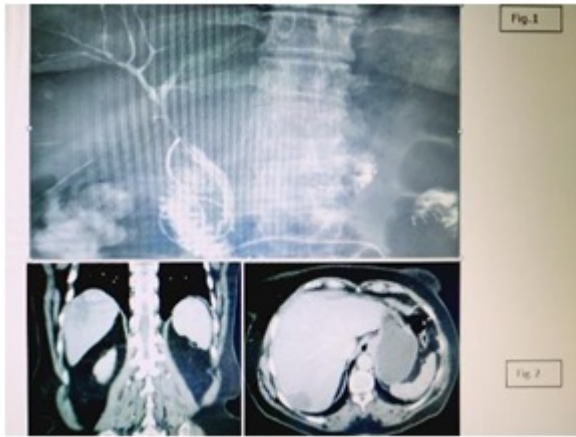
García Moreno, Valvanera; Maiocchi, Ana Karina; Beltrán Herrera, Homero; Rivadulla Serrano, Isabel; Villegas Canovas, M<sup>a</sup> del Carmen; García Vila, José; Gómez Quiles, Luis; Escrig Sos, Javier

Hospital General, Castellón de la Plana.

### Resumen

**Introducción:** Conducto biliar aberrante es un ducto biliar que no presenta comunicación con el resto del árbol biliar intrahepático, drenando una porción variable de parénquima hepático. Las anomalías de los segmentos hepáticos derechos representan un 20% de las variantes anatómicas biliares, la total independencia de un segmento hepático supone un 2% de malformaciones congénitas del árbol biliar. Las lesiones iatrogénicas de conductos aberrantes en las colecistectomías laparoscópicas son infrecuentes, representando un 5,6 al 17% de las lesiones iatrogénicas de la vía biliar. Se describen dos casos de lesión iatrogénica de conducto biliar aberrante de los segmentos VI y VII, con distinta actitud terapéutica. Estudio observacional descriptivo. Comunicación de dos casos, realizados en un Hospital Universitario de tercer nivel.

**Casos clínicos:** 1<sup>er</sup> caso: mujer de 67 años DM tipo II, ingreso por colecistitis aguda, resuelta con tratamiento conservador. Intervenida posteriormente por vía laparoscópica de manera programada, evidenciando síndrome de Mirizzi tipo 1. Conversión a cirugía abierta por sangrado de arteria cística e imposibilidad de disección. Colecistectomía retrógrada, objetivando 3 conductos biliares: cístico clipado, otro superior al cístico en colédoco, y otro en lecho vesicular clipado. Sospecha de iatrogenia de vía biliar realizando colangiografía intraoperatoria (CIO) comprobando la integridad de vía intrahepática y extrahepática. Ligadura del conducto superior al cístico que desemboca en colédoco, sospecha de variable anatómica alojando Kehr en colédoco; Penrose subhepático. Control postoperatorio colangiografía Trans-Kehr (fig. 1) y TAC Abdominopélvico (fig. 2), confirma exclusión de los segmentos posteriores (VI-VII) del drenaje biliar. Área hepática con escaso realce de contraste, cambios inflamatorios del parénquima hepático no drenado. Postoperatorio favorable, ausencia de fístula biliar, alta hospitalaria 8<sup>o</sup> día postoperatorio. Retirada del drenaje Kehr al mes sin incidencias. 2<sup>o</sup> caso: hombre de 67 años pluripatológico intervenido de manera urgente realizando colecistectomía laparoscópica por sepsis secundaria a colecistitis aguda gangrenosa, con evolución en el postoperatorio inmediato favorable. Reingresa al mes del alta por colección intrabdominal, drenado por Radiología Intervencionista. Ante la persistencia de fuga biliar se realiza colangiografía RMN objetivando pequeño bilioma dependiente de un conducto hepático posterior derecho aberrante (segmento VI). Se decide tratamiento por parte de Radiología Intervencionista mediante obliteración del conducto aberrante con cianocrilato y lipiodol. Posteriormente evolución favorable, ausencia de débitos por drenaje percutáneo, por lo que se retira sin incidencias a las 2 semanas.



**Discusión:** Los casos descritos corresponden a lesión tipo V Bismuth-Corlette. En el primer caso la lesión se detectó intraoperatoriamente permitiendo su tratamiento en el mismo acto quirúrgico mediante ligadura. En el segundo caso la lesión pasó desapercibida, presentando en el postoperatorio intermedio fístula biliar persistente, tratada mediante obliteración por Radiología Intervencionista. Los posibles tratamientos de la lesión iatrogénica de conducto biliar aberrante, son: obliteración (quirúrgica o radiológica), derivación hepaticoyeyunal o hepatectomía segmentaria. Es importante conocer la anatomía biliar y sus variaciones, para evitar o detectar lesiones intraoperatoriamente. Así mismo cuando existen estas lesiones es fundamental el manejo multidisciplinar.