



Cirugía Española



www.elsevier.es/cirugia

P-332 - TRATAMIENTO QUIRÚRGICO DE TUMOR DEL ESTROMA GASTROINTESTINAL (GIST) GÁSTRICO INCIDENTAL CON COLEDOCOLITIASIS ASOCIADA. LA IMPORTANCIA DEL ABORDAJE LAPAROSCÓPICO

Moreno Arciniegas, Alejandra; El Malaki Hossain, Lotfi Yalal; Sánchez Sánchez, Ana María; Herrera del Castillo, Juan Carlos; Dulanto Vargas, Marcia Magaly; Muñoz Espejo, José Antonio; Chaaro Benallal, Dina; Fernández Fernández, José Manuel

Hospital Universitario de Ceuta, Ceuta.

Resumen

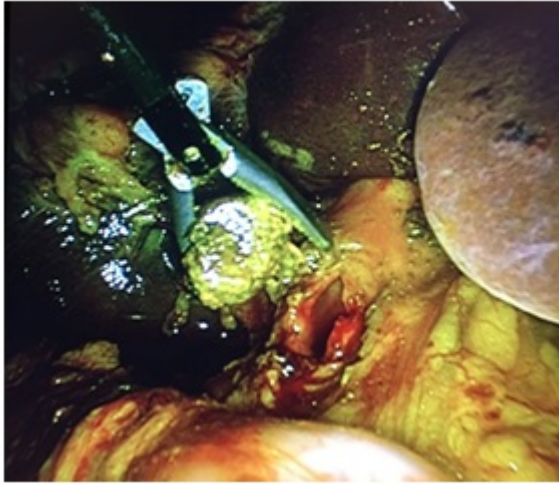
Introducción: Los tumores del estroma gastrointestinal (GIST) son las neoplasias mesenquimales más frecuentes del tracto digestivo, localizándose aproximadamente el 50% en estómago. La sintomatología depende de su localización, siendo ocasionalmente su diagnóstico incidental. El tratamiento principal es quirúrgico mediante la resección del tumor con márgenes libres.

Objetivos: Presentar un caso de GIST gástrico incidental, en un paciente en estudio por pancreatitis aguda (PA) de origen biliar con un abordaje laparoscópico complejo.

Métodos: Descripción de caso clínico y revisión de alternativas técnicas en el abordaje laparoscópico de tumor GIST gástrico y patologías asociadas.

Resultados: Paciente de 71 años sin alergias conocidas ni antecedentes personales de interés, que acude a Urgencias por cuadro clínico de dolor abdominal en epigastrio y vómitos alimentarios. En la exploración destaca dolor a la palpación en hemiabdomen superior sin peritonismo. Pruebas complementarias: elevación de reactantes de fase aguda, amilasa 1,735 U, perfil hepático normal. Se realiza ecografía abdominal: dilatación de la vía biliar extrahepática y vesícula alitiásica; TAC abdominal: dilatación de la vía biliar, fundamentalmente extrahepática con colédoco de 2 cm y pequeña imagen hiperdensa que puede corresponder a litiasis, infiltración de grasa peripancreática a nivel del cuerpo en relación con PA; colangioRMN: dilatación de vía biliar sin contenido patológico; CPRE: dilatación de vía biliar sin causa evidente, citología de colédoco distal (ausencia de células neoplásicas malignas) se deja prótesis plástica. Durante el procedimiento se objetiva tumor submucoso de 4 cm de diámetro en cara posterior de cuerpo gástrico. Ante los hallazgos, se realiza endoscopia digestiva alta que confirma tumoración submucosa gástrica y Eco endoscopia que informa lesión sugestiva de GIST, ausencia de adenomegalias y dilatación de vía biliar ya conocida. Tras mejoría clínica y alta hospitalaria el paciente repite colangioRMN donde se aprecia coledocolitiasis única de 2 cm de diámetro. Se presenta en comité multidisciplinar y se propone tratamiento quirúrgico. El procedimiento consiste en marcaje de la lesión gástrica con tinta china mediante endoscopia intraoperatoria. Resección en cuña intragástrica por gastrotomía anterior, ya que la localización del tumor no permite identificarlo con claridad en la superficie gástrica.

Exploración laparoscópica y colangioscópica de la vía biliar y extracción de cálculo, colecistectomía y drenaje de Kehr. La anatomía patológica del tumor gástrico informa GIST c-KIT positivo, de 4 cm, con márgenes libres y un índice mitótico 1 mitosis/50 HPF. El postoperatorio cursa sin incidencias. Alta hospitalaria al quinto día. Se retira el tubo de Kehr en el decimoquinto día postoperatorio tras colangiografía transKehr sin hallazgos. Endoscopia de control informada como normal. Asintomático tras dos años de seguimiento.



Conclusiones: Con frecuencia (20%) los tumores GIST gástricos son hallazgos incidentales en estudios por otras patologías, presentándose como lesiones submucosas. El tratamiento es quirúrgico, siendo de elección la resección en cuña con márgenes libres, evitando la rotura accidental. En ausencia de criterios mayores (metástasis ganglionares o a distancia) el estudio de la pieza quirúrgica será lo que aclare el comportamiento biológico de la lesión. El abordaje laparoscópico es de elección y permite, como en este caso de PA biliar, resolver otras patologías asociadas.