



Cirugía Española

www.elsevier.es/cirugia



V-071 - RESECCIÓN LAPAROSCÓPICA DE LINFANGIOMA QUÍSTICO PERIPANCREÁTICO RETROPERITONEAL

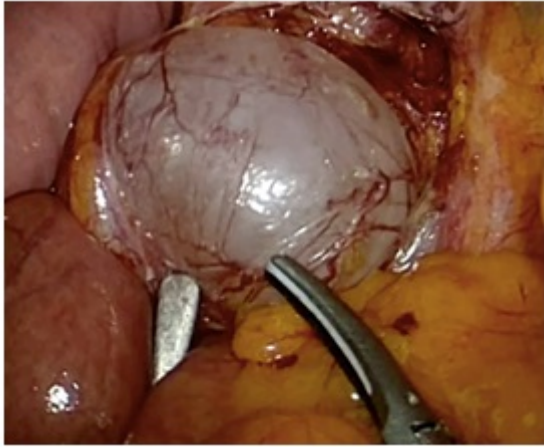
Gómez Torres¹, Irene; Targarona Soler, Eduard María¹; Gonzalo Prats, Berta²; Calderón, Ivan¹; Mattioli, Benedetta¹; Salas, Pedro¹; Córdoba, César¹; Salazar, Andrea¹

¹Centro Médico Teknon, Barcelona; ²Hospital de la Santa Creu i Sant Pau, Barcelona.

Resumen

Introducción: Los linfangiomas quísticos son malformaciones congénitas del sistema linfático muy poco frecuentes. Este tipo de tumores benignos de lento crecimiento son más frecuentes en niños y rara vez se detectan en la edad adulta. La localización de mayor incidencia es cervical siendo la localización retroperitoneal menor del 1% de los casos en adultos. La clínica suele ser inespecífica y en relación con el tamaño y la localización de la lesión. Aunque la malignización de este tipo de tumores es rara, es difícil su detección por imagen, por lo que es necesario su extirpación quirúrgica completa para la realización de un estudio anatomopatológico definitivo. Actualmente solo se han publicado 9 casos en los que se realiza su extirpación completa por abordaje laparoscópico.

Métodos: Presentamos un caso de una paciente de 49 años con clínica de dolor crónico localizado en hipocondrio izquierdo. Debido al mismo se realiza TAC abdominal donde se evidencia tumoración localizada infrapancreática y adyacente a los vasos renales, sugestiva de linfangioma quístico retroperitoneal. Se completa el estudio con resonancia magnética y colangiografía que sugiere el mismo diagnóstico, descartando la posibilidad de quiste pancreático. Se decide tratamiento quirúrgico y abordaje laparoscópico. Intervención quirúrgica: se inicia el procedimiento con colocación de 4 trócares y exploración de la cavidad abdominal. Se realiza liberación de adherencias de epiplón a peritoneo. Se identifica la lesión en la zona infrapancreática, adyacente a los vasos renales. Se inicia la disección con apertura del peritoneo y disección lateral roma de la lesión con extremo cuidado para evitar su lesión. Se completa la disección del mismo de forma circular hasta su completa exéresis. Se revisa el lecho quirúrgico y hemostasia. Se realiza extracción de la tumoración mediante endobag por el orificio del trocar de 11 mm. La paciente no presentó complicaciones postoperatorias y fue dada de alta tras 24h de ingreso.



Discusión: El tratamiento de elección del linfangioma quístico retroperitoneal es su extirpación quirúrgica completa. Es importante descartar previamente otras lesiones retroperitoneales quísticas, tales como los quistes pancreáticos, antes de plantear el tratamiento quirúrgico. El riesgo de recidiva a pesar de su exéresis completa, es del 10-15% de los casos. El abordaje laparoscópico se ha demostrado como una opción segura y factible para su realización, aportando al paciente mejor control del dolor, inicio precoz de la dieta y menor estancia hospitalaria.