



Cirugía Española

www.elsevier.es/cirugia



P-398 - LEIOMIOMA ANAL, NEOPLASIA BENIGNA EN UNA LOCALIZACIÓN NO HABITUAL

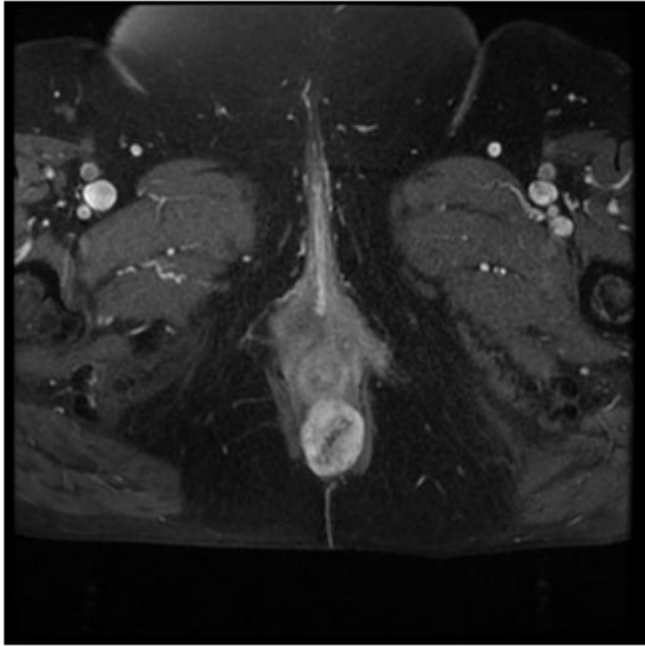
Millán Gallizo, Guillermo; Pola Bandrés, Guillermo; Gonzalo Rodríguez, María Azucena; Pérez-Tierra Ruiz, Jesús Víctor; Delgado Blanco, Elena; Sánchez Blasco, Laura; Hernández Arzoz, Alba; Navarro Barlés, Ana

Hospital Clínico Universitario Lozano Blesa, Zaragoza.

Resumen

Introducción: Los tumores mesenquimales son poco frecuentes en la región perianal, siendo la mayoría de ellos malignos. Los tumores benignos de esta estirpe son muy inusuales en dicha localización. Forman parte de un grupo de neoplasias, que junto con las no-epiteliales y no-mesenquimales, deben saberse identificar de las lesiones más habituales, como son los plicomas, hemorroides, quistes sebáceos y pólipos fibroepiteliales, entre otros. El diagnóstico diferencial es fundamental, teniendo que requerir con mucha frecuencia a las pruebas de imagen, o habitualmente a la exéresis, para las tumoraciones más raras.

Caso clínico: Mujer de 71 años, sin alergias medicamentosas conocidas y con antecedentes médicos de hipertensión, diabetes tipo II, dislipemia. Intervenido de esplenectomía, colecistectomía y eventroplastia. Valorada en Consultas de Cirugía General por tumoración perianal de unos 4 cm de diámetro de crecimiento lento, no refiriendo otra clínica asociada importante. Se solicitó una resonancia magnética nuclear para completar el estudio: tumor sólido de 4 × 2 cm de tipo sarcomatoide que no invade plano de los elevadores o esfinteriano. Se propuso intervención quirúrgica programada para realización de biopsia o exéresis de la lesión. Se interviene bajo anestesia locorregional, en posición de navaja, hallando una tumoración sólida y móvil, nodular, con superficie lisa, multilobulada, y de bordes regulares que se ubica en región perianal a las 6 horas en posición ginecológica. Se realizó una exéresis completa de la lesión, con preservación completa del plano esfintérico. Aproximación de bordes con sutura reabsorbible. Sin incidencias en el postoperatorio. Estudio anatomopatológico: proliferación mesenquimal constituida por asas de células alargadas con núcleos fusiformes, sin atipia. No se observa pleomorfismo, figuras mitóticas atípicas, ni necrosis. Hallazgos microscópicos e inmunohistoquímicos compatibles con leiomioma anal.



Discusión: Los leiomiomas son neoplasias que derivan de las fibras musculares lisas y puede aparecer por tanto en cualquier localización donde se encuentran estos tejidos. Una localización habitual de los leiomiomas es el tubo digestivo, pero no así en región anorrectal, donde se pueden encontrar muy raramente (en torno a 1/2.000 tumoraciones rectales). Un aspecto muy a tener en cuenta es la diferenciación con los leiomiosarcomas, no siempre fácil de forma preoperatoria, requiriendo en estas circunstancias una actitud quirúrgica radical. El tratamiento básico es la exéresis quirúrgica en el caso del leiomioma, aceptando que los mayores de 5 cm tienen alto índice de recurrencia, por lo que se requiere seguimiento de los pacientes.