



Cirugía Española



www.elsevier.es/cirugia

P-382 - LINFOMA NO HODGKIN MARGINAL ILEOCECAL. PRESENTACIÓN DE UN CASO Y REVISIÓN DE LITERATURA

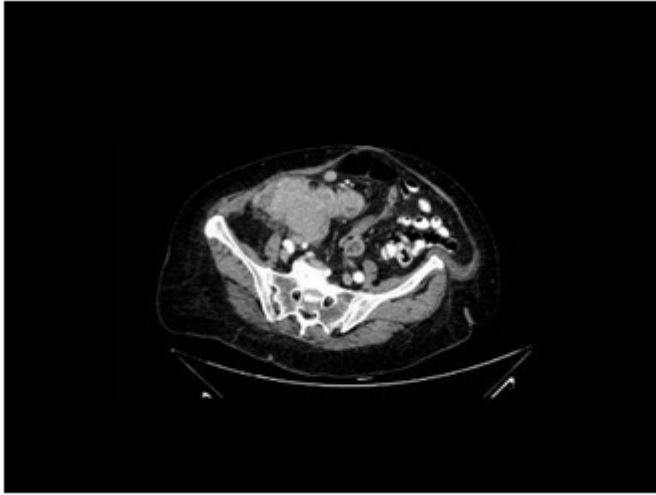
Buendía Peña, Emilio Antonio; Soler Humanes, Rocío; Ramos Muñoz, Francisco; Lobato Bancalero, Luis; Monje Salazar, Cristina; Corrales Valero, Elena; Martos Rojas, Noemí; Pico Sánchez, Leila

Hospital Clínico Universitario Virgen de la Victoria, Málaga.

Resumen

Introducción: Los linfomas intestinales representan del 1% al 4% de los tumores malignos del tracto gastrointestinal (TGI). A nivel colorectal es poco frecuente, representando el 0,2% de todas las neoplasias malignas de intestino grueso. Dado que su manejo difiere del adenocarcinoma, es importante tenerlo presente en el diagnóstico diferencial. Presentamos un caso de linfoma intestinal no Hodgkin y revisamos la literatura actual al respecto.

Caso clínico: Mujer de 78 años, con antecedentes previos de dos carcinomas basocelulares, hipertensión arterial y diabetes mellitus bien controladas. Consulta por síndrome constitucional asociado a dolor abdominal intermitente. Se realiza analítica donde se detecta anemia microcítica ferropénica y test de sangre oculta en heces positivo, por lo que se amplía estudio con colonoscopia observándose una neoformación vegetante cecal con afectación de íleon terminal cuya anatomía patológica es compatible con denso infiltrado linfoplasmocitario con polimorfonucleares, sugestivo de proceso inflamatorio crónico. Se realiza TC de abdomen y se haya masa a nivel de ciego de 90 x 65 mm con presencia de gran cantidad de adenopatías, con ureteronefrosis derecha secundaria. Tras valoración en comité multidisciplinar se decide intervención quirúrgica realizándose hemicolectomía derecha y salpingooferectomía derecha. El resultado anatomopatológico final es de linfoma NH tipo B de la zona marginal sin presencia de invasión anexial, con infiltración de pedículo vascular.



Discusión: Los linfomas colorectales son poco frecuentes dentro de los linfomas intestinales, y a diferencia del resto, éstos suelen a aparecer en edades más avanzadas. Actualmente no se conocen con exactitud los factores etiológicos involucrados en el desarrollo de la estirpe primaria del linfoma colorectal, pero se ha observado una mayor prevalencia en condiciones de inmunosupresión, enfermedad inflamatoria intestinal como la colitis ulcerosa, infección por VIH y las afecciones post-trasplante de órganos. El ciego es la localización más frecuente de aparición, seguida del recto. La sintomatología suele ser dolor abdominal, pérdida de peso o cambios del hábito intestinal. Algunos autores exponen que el diagnóstico precoz y el empleo de quimioterapia, beneficia al paciente y puede evitar la cirugía. Sin embargo, debido a la escasez de ensayos aleatorizados, el manejo no está protocolizado. Actualmente la cirugía sigue siendo la opción más utilizada independientemente del estadio.