



Cirugía Española

www.elsevier.es/cirugia



P-017 - IMPORTANCIA DE LA ECOGRAFÍA INTRAOPERATORIA EN EL DIAGNÓSTICO DE LAS METÁSTASIS HEPÁTICAS

Lama, María Carmen; Parada, Carlos; Gálvez, Elisa; Artacho, Juan R; Criado, Francisco; Barreras, José Antonio

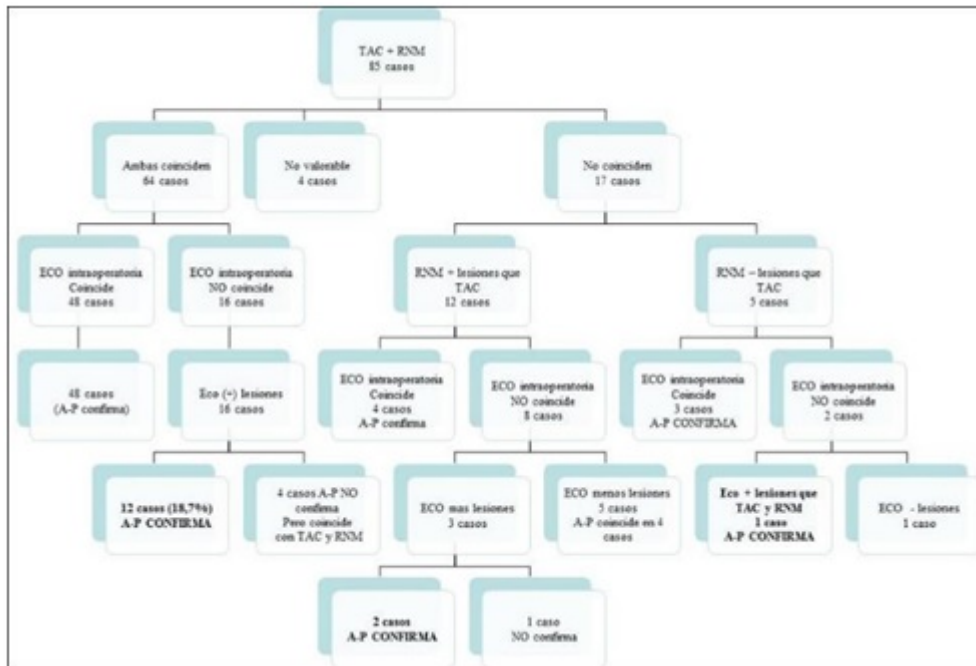
Hospital General de Elda, Elda.

Resumen

Introducción: El diagnóstico preoperatorio de las metástasis hepáticas (MH) ha mejorado en los últimos años con el TAC multicorte y la resonancia hepática. Sin embargo, todavía se objetivan con la ecografía intraoperatoria (EIO) metástasis durante la cirugía que han pasado desapercibidas en dichas pruebas. Presentamos nuestra experiencia al respecto.

Métodos: Desde mayo de 2009 hasta abril 2018 se intervinieron 115 casos de MH siendo resecaados 103 (índice de reseabilidad del 89,6%). Realizamos un total de 218 resecciones con una media por paciente de $2,1 \pm 1,5$ (rango 1-9). De los 103 casos fueron 2ª resecciones 14 y 1 paciente 3ª resección (total 88 pacientes). El origen del tumor primario fue: 83 casos (81%) cáncer colo-rectal (CCR) y 19 (18%), otros. De los 103 pacientes, 58 fueron hombres (56,3%) y 45 mujeres (43,7%) con una edad media de $60,7 \pm 11,4$ años (rango 33-83). El 23,3% (24 casos) fueron resecciones mayores y 76,7% menores (79 casos). La estancia media fue de $6,9 \pm 3,9$ días (rango 3-27). La mortalidad postoperatoria calculada a los 90 días fue nula. La morbilidad fue del 18,4% (19 pacientes) de ellos 11 casos con grado de Clavien Dindo \geq III. Fueron reintervenidos 2 pacientes (1,9%). El índice de transfusión fue del 18,4% (19 casos) con una media de $2,5 \pm 1,2$ concentrados de hematíes (rango 1-5). No fueron resecaables 12 pacientes (10,4%) por progresión a nivel hepático en 9, carcinomatosis en 2 e infiltración hepática difusa en 1. En 18 de los 103 casos se hizo únicamente TAC: la EIO coincidió en el número de lesiones en 15 casos, en 14 de ellos se confirmó histológicamente y en 1 se objetivó una lesión milimétrica más. En 2 casos de los 18 la EIO objetivó más lesiones confirmadas histológicamente y el otro no valorable por cambios posembolización.

Resultados: La descripción detallada de los casos en que se realizó TAC+RNM (85 pacientes) se muestra en la figura. Únicamente destacar que en los casos en que TAC y RNM coincidían (64 casos), la EIO objetivó más lesiones en 12 casos (18,7%) con confirmación histológica. En 12 pacientes la RNM objetivó más lesiones que el TAC, de ellos en 3 casos la EIO identificó más lesiones, 2 con confirmación histológica. Finalmente, en los pacientes en que la RNM fue menos resolutoria que el TAC (5 casos), la EIO objetivó más lesiones en 1 caso y la histología lo confirmó (más lesiones que en TAC y RNM). En resumen, en un total de 17 casos (16,5%) de los 103, la EIO mostró lesiones (MH) que no habían sido objetivadas por las pruebas de imagen preoperatorias (TAC/RNM).



Conclusiones: La EIO en la cirugía de la MH se debe realizar sistemáticamente. En nuestra experiencia, la EIO identifica en un porcentaje considerable (16,5%) lesiones hepáticas no descritas en las pruebas de imagen preoperatorias todas ellas con confirmación histológica posterior.