



Cirugía Española



www.elsevier.es/cirugia

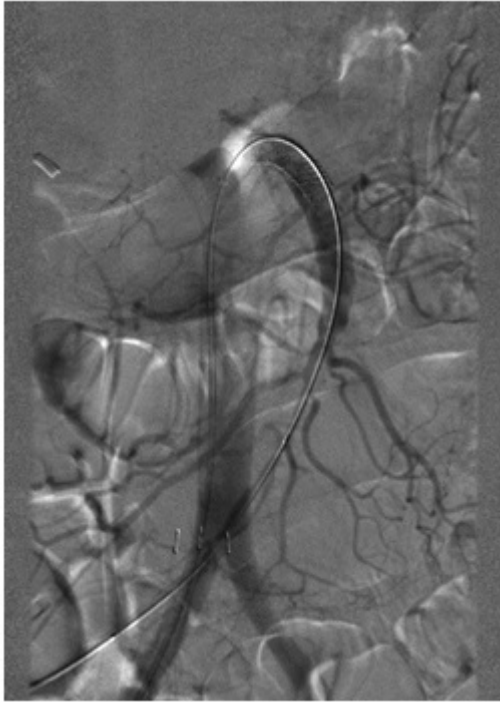
P-031 - DISECCIÓN AISLADA DE ARTERIA MESENTÉRICA SUPERIOR, UNA PATOLOGÍA INFRECUENTE Y UN RETO PARA EL CIRUJANO. A PROPÓSITO DE UN CASO

*Martínez Burgos, Ferran; Ciscar Belles, Anna María; Martínez Ruiz, Essau José; de la Cruz, Joan; Suñol, Xavier
Consorti Sanitari del Maresme, Mataró.*

Resumen

Introducción: La disección espontánea aislada de la arteria mesentérica superior (AMS) sin alteración concomitante de la aorta, tronco celiaco, arteria mesentérica inferior o arterias renales es una patología infrecuente, aunque es la disección de arteria periférica aislada más frecuente. Ocurre preferentemente en varones en la quinta década de la vida y es de etiología incierta.

Caso clínico: Presentamos el caso de un hombre de 50 años sin alergias conocidas, fumador de 4-5 cigarrillos/día, con antecedentes de nefrolitiasis y colecistectomía. Acude a urgencias por cuadro de dolor abdominal cólico muy intenso y vómitos. Se encuentra hemodinámicamente estable con dolor en hemiabdomen superior y signos de irritación peritoneal. Analíticamente destacan PCR elevada y leucocitosis con equilibrio ácido base y CKs normales. El TAC abdominal evidencia un engrosamiento y edema de pared de asas de intestino delgado a nivel yeyunal de aspecto inespecífico. Se practica laparoscopia exploradora observando dilatación del yeyuno proximal desde el ángulo de Treitz hasta unos 40 cm sin identificarse cambio de calibre ni causa obstructiva. Se realiza fibrogastroscofia con biopsia yeyunal que evidencia signos de isquemia. La angiografía identifica disección aislada de la AMS por lo que se procede a terapia endovascular, colocando stent expandible con balón logrando buena repermeabilización. Dada la buena evolución se alta a domicilio con tratamiento anticoagulante. Reconsulta al mes postoperatorio presentando vómitos postprandiales con pérdida de peso y astenia. El tránsito baritado evidencia estenosis yeyunal proximal. Previa optimización preoperatoria se practica laparotomía observándose estenosis yeyunal de 20 cm de longitud localizada a 25 cm del ángulo de Treitz asociada a dilatación retrograda. Se realiza resección y anastomosis latero lateral manual. Presenta un curso postoperatorio satisfactorio con restablecimiento de la ingesta oral y resolución del cuadro.



Discusión: La disección aislada de AMS es una patología cuyo síntoma principal es el dolor abdominal, que puede asociarse a dolor lumbar, náuseas y vómitos. Hay estudios que muestran correlación positiva entre la severidad del dolor y la longitud de la disección. La prueba de elección para su diagnóstico es el TAC abdominal con contraste arterial. En la literatura no se halla consenso sobre la estrategia terapéutica óptima a seguir. En pacientes asintomáticos se recomienda el uso de antiagregantes o anticoagulantes orales, en pacientes sintomáticos se puede optar por tratamiento conservador con antiagregación y anticoagulación, obteniendo buena respuesta en la mayoría de los casos, con excepción de aquellos con dolor persistente superior a 7 días o bien evidencia de isquemia intestinal, en cuyo caso se recomienda tratamiento quirúrgico como un by-pass aorto-mesentérico, trombectomía, o bien tratamiento endovascular con stents. Los estudios más recientes recomiendan tratamiento endovascular en aneurismas mayores de 2 cm, estenosis mayores del 80% o isquemia visceral. La disección aislada de AMS debe ser un diagnóstico diferencial a tener en cuenta en casos de dolor abdominal intenso, requiere un alto índice de sospecha y puede suponer, en ocasiones, un reto para radiólogo y cirujano.