




Cirugía Española

www.elsevier.es/cirugia



P-498 - CIRUGÍA BARIÁTRICA DE REVISIÓN EN URGENCIAS. HERNIA INTERNA DEL PIE DE ASA EN PACIENTE CON ANTECEDENTE DE BYPASS GÁSTRICO.

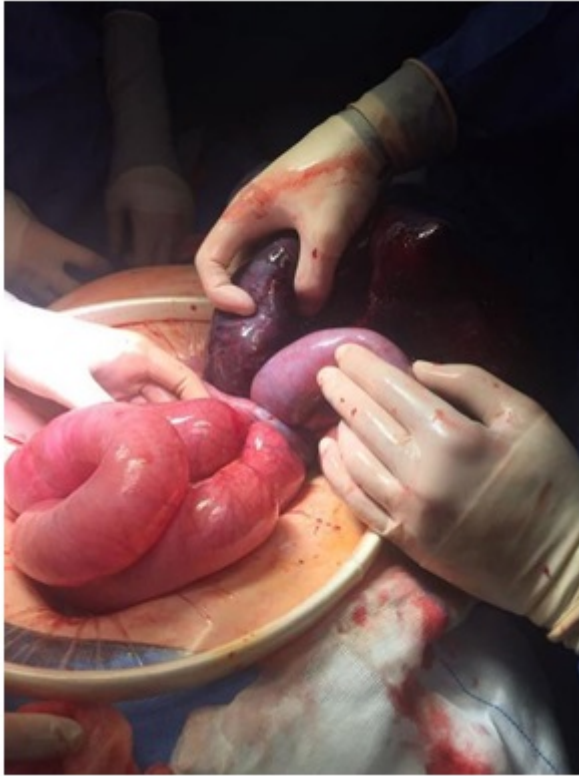
Pérez González, Marina¹; Mínguez, Javier¹; Sánchez, Ana¹; Córdova, Diego²; Jiménez, Laura¹; Mendoza, Fernando¹; Marcos, Ruth¹; Noguerales, Fernando¹

¹Hospital Universitario Príncipe de Asturias, Alcalá de Henares; ²Hospital Universitario de Guadalajara, Guadalajara.

Resumen

Introducción: La hernia interna tiene una incidencia de hasta el 11% en pacientes con antecedente de bypass gástrico laparoscópico. El 67% de las hernias internas se sitúan en el orificio transmesocólico, mientras que las del pie de asa y en el espacio de Petersen representan el 21% y 7% respectivamente. El diagnóstico es difícil debido a que la clínica y las pruebas complementarias pueden no mostrar alteraciones significativas, ocasionando un retraso en el diagnóstico con consecuencias graves para el paciente. Presentamos un caso de hernia interna situada en defecto mesentérico a nivel del pie de asa.

Caso clínico: Mujer de 55 años con antecedente de cirugía bariátrica hace 7 años que acude a urgencias por clínica de 2 días de evolución de dolor abdominal. Analítica con leve leucocitosis. Se solicita TC abdominal: obstrucción intestinal secundaria a hernia interna. Se indica cirugía urgente. Se realiza LPM evidenciando hernia interna en defecto mesentérico de pie de asa con asas intestinales dilatadas e isquémicas. Resección intestinal de 1 metro de asa biliopancreática, nuevo montaje en Y de Roux y cierre de defectos mesentéricos. Es dada de alta 2 semanas después de la cirugía.



Discusión: Los síntomas asociados a la presencia de una hernia interna pueden desarrollarse en cualquier momento después de la cirugía bariátrica si bien parece que la incidencia es mayor entre el año y los dos años posteriores a la intervención, coincidiendo con el período en el que hay una mayor pérdida de peso. El incremento de casos de hernia interna tras la cirugía laparoscópica es probablemente el resultado de la mínima aparición de adherencias combinada con una rápida pérdida de grasa a nivel mesentérico. El diagnóstico típico se caracteriza por dolor abdominal postprandial intenso. La TC realizada durante una crisis puede mostrar un grupo de asas dilatadas o signos de ingurgitación vascular mesentérica. No obstante, la tasa de falsos negativos es superior al 20%. La intervención precoz es crucial, por lo que debe descartarse este cuadro en todos los pacientes con dolor abdominal y antecedente de cirugía bariátrica con derivación en Y de Roux mediante laparoscopia exploradora ante una crisis dolorosa o recidivante. El cierre meticuloso de todos los defectos mesentéricos es esencial para evitar esta complicación potencialmente letal. El uso de un asa alimentaria antecólica puede, en teoría, reducir el riesgo de formación de hernia interna eliminando el defecto del mesocolon transversal.