



Cirugía Española

www.elsevier.es/cirugia



P-494 - COMPLICACIÓN TARDÍA TRAS BYPASS GÁSTRICO LAPAROSCÓPICO.A PROPÓSITO DE UN CASO

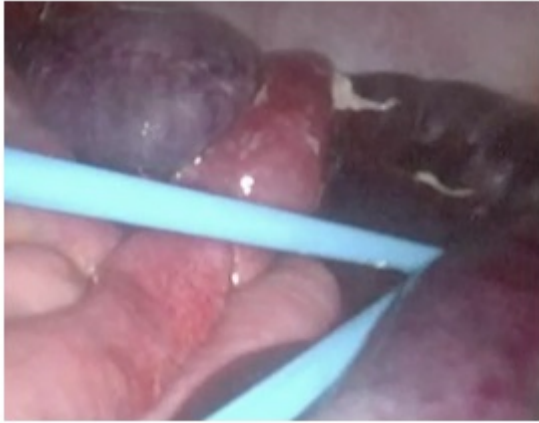
Serrano Hermosilla, Clara; Fernández Gómez-Cruzado, Laura; Larrea Oleaga, Jasone; Perfecto Valero, Arkaitz; Rodeño Esteban, Iratxe; Mifsut Porcel, Patricia; Kataryniuk Di Costanzo, Yanina; Colina Alonso, Alberto

Hospital de Cruces, Barakaldo, Bizkaia.

Resumen

Introducción: El bypass gástrico es una de las técnicas de cirugía bariátrica más utilizadas y con mejores resultados a largo plazo en términos de pérdida de peso (60-70%) y control de enfermedades metabólicas. Presentamos un caso de una paciente intervenida de bypass gástrico, que precisó reintervención urgente por obstrucción intestinal secundaria a hernia interna y posterior conversión a anatomía normal.

Caso clínico: Mujer de 51 años con antecedente de bypass gástrico laparoscópico (anastomosis mecánica, posición antecólica y cierre de mesos) en 2015 por obesidad mórbida (IMC 42) y síndrome metabólico. Dos años después acude a urgencias por dolor abdominal de 24h y vómitos. A la exploración abdomen con peritonismo generalizado. Se le realiza un TAC que objetiva obstrucción de intestino delgado con sufrimiento isquémico de asas. Se decide intervención quirúrgica urgente, objetivándose segmento isquémico del asa alimentaria, secundaria a hernia interna a través del defecto del meso. Se realiza resección del segmento isquémico, incluyendo pie de asa y reconstrucción del mismo. Presenta un postoperatorio favorable siendo dada de alta el 8º día. Durante los 3 meses posteriores reingresa en dos ocasiones por intolerancia oral y desnutrición progresiva (peso 45 kg, IMC 16,5), objetivándose asa parética secundaria a isquemia crónica proximal a la anastomosis gastroyeyunal. Se decide cirugía programada para resección de asa parética y conversión a anatomía normal, realizándose: resección anastomosis GY previa, resección de asa parética y nueva anastomosis gastrogástrica manual; sección del pie de asa y anastomosis yeyuno-yeyunal L-L mecánica. La paciente es dada de alta al 7º día sin complicaciones. Actualmente se encuentra asintomática y con un peso estable.



Discusión: Las hernias internas son probablemente la causa más común de obstrucción intestinal tras bypass gástrico laparoscópico. Estas hernias se producen por los defectos creados durante la intervención: espacio de Petersen, mesocolon transverso o la brecha mesentérica del pie de asa. Suelen presentarse cuando el paciente ha perdido peso y refieren escasa sintomatología relacionada con la ingesta. Su diagnóstico es difícil y exige un alto índice de sospecha. Las pruebas de imagen (TAC) en pacientes con clínica intermitente, pueden ser normales, siendo necesario realizar una laparoscopia exploradora. En nuestro hospital se han intervenido 251 pacientes de obesidad mórbida entre enero de 2013 y diciembre de 2017, realizándose 41 bypass gástricos (16,33%). La tasa de reintervención por obstrucción intestinal secundaria a hernia interna es del 7,3%. Para reducir dicha complicación todos los defectos mesentéricos deben ser cerrados con sutura continua irreabsorbible y ascender el asa alimentarias en posición antecólica evitando así el defecto del mesocolon transverso. Por último añadir que la cirugía de la reversión a anatomía normal se reserva para algunas de las complicaciones a largo plazo que se dan tras el bypass gástrico laparoscópico, como el dumping grave, el síndrome de hipoglucemia, y la caquexia, como el caso de nuestra paciente.