




Cirugía Española

www.elsevier.es/cirugia



P-503 - INVAGINACIÓN INTESTINAL TRAS BYPASS GÁSTRICO DURANTE LA GESTACIÓN

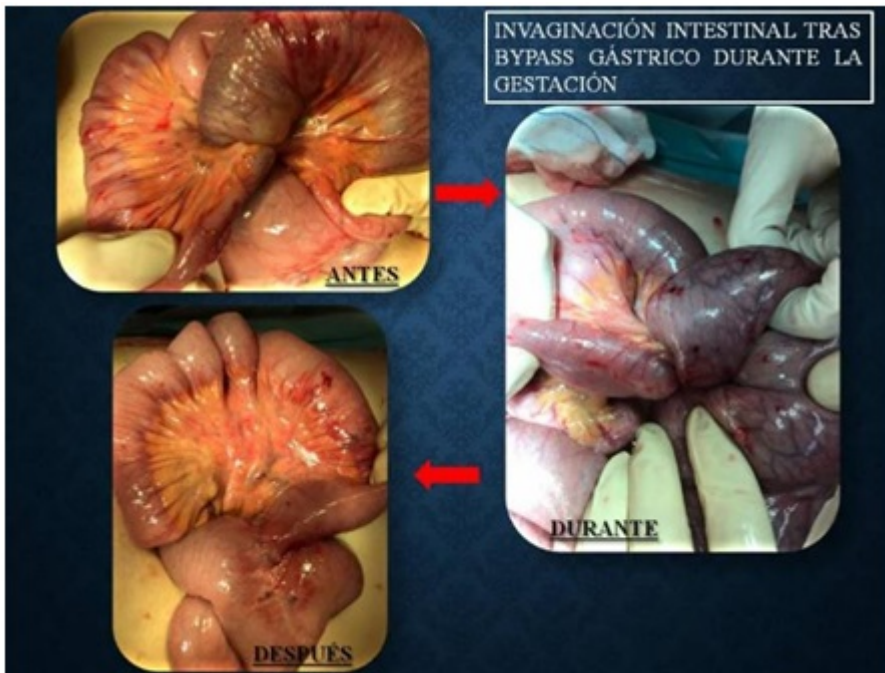
García Sánchez, Felipe; Garrido Escudero, Rafael; Calderón Duque, Teresa A.; Martínez Cortijo, Sagrario; Santiago Peña, Juan Carlos; Broekhuizen Benítez, Javier; Gómez Ruiz, Lourdes; Carballo López, María del Carmen

Hospital Nuestra Señora del Prado, Talavera de la Reina.

Resumen

Introducción: El bypass gástrico es la técnica de elección en el tratamiento de obesidad debido a sus excelentes resultados a medio-largo plazo en pacientes con obesidad mórbida. Es la técnica bariátrica más utilizada en el mundo, y sus complicaciones incluyen sangrado, úlcera anastomótica y obstrucción intestinal por estenosis anastomóticas o hernias internas. La invaginación o intususcepción intestinal se encuentra en el apartado de las complicaciones que causan obstrucción intestinal, pero se trata de una complicación menos frecuente (0,1-0,3%). A continuación de comentará un caso real de una paciente en gestación que acude a urgencias con clínica obstructiva.

Caso clínico: Se trata de una mujer de 26 años gestante de 27 ± 1 semanas que acude a urgencias por dolor abdominal y vómitos biliosos. Como único antecedente, es intervenida de bypass gástrico laparoscópico en 2012 por cirugía bariátrica. A la exploración física, presenta aceptable estado general, estable hemodinámicamente, con un abdomen gestante, blando, depresible y doloroso en hipocondrio y flanco izquierdo, sin signos de irritación peritoneal. En las pruebas complementarias, destaca una analítica con 19.800 leucos (90% N), Hb 9,4, Na⁺ 133,5, K⁺ 3,30, amilasa 54 y PCR 10,6. En la radiografía abdominal aparece gas en asas proximales sin apreciar gas distal. Se realiza ecografía abdominal, con resultado de gestación intraútero, asas de colon izquierdo levemente dilatadas y poco peristálticas, sin líquido libre. Ingresa en ginecología. El dolor aumenta a pesar de analgesia y enemas. Se avisa a cirugía. Dada la imposibilidad de hacer más estudios radiológicos, se realiza laparoscopia exploradora en quirófano, donde se muestra un engrosamiento de asas de intestino delgado, se sospecha hernia interna que no se puede resolver, por lo que se decide laparotomía. Se comprueba que el asa obstructiva es una invaginación enteroentérica de 15 cm del asa común, terminando en el pie de asa. Se realiza desinvaginación manual, con asa invaginada en buen aspecto. Postoperatorio sin incidencias, con adecuado tránsito y latido fetal presente. Recibe el alta a los 6 días.



Discusión: La intususcepción intestinal es una causa rara de obstrucción en pacientes intervenidos de bypass gástrico. En el embarazo, las náuseas, vómitos y la sensación de plenitud son frecuentes durante el primer trimestre. Pasado este tiempo, estos síntomas deben hacernos sospechar una obstrucción en pacientes con cirugías abdominales previas. El retraso de la cirugía afectará a la morbimortalidad materno-fetal. Si sobrepasan 48h del inicio de la clínica, el riesgo de muerte alcanza el 50%.