



# Cirugía Española

[www.elsevier.es/cirugia](http://www.elsevier.es/cirugia)



## P-506 - TRATAMIENTO DE LA FÍSTULA GÁSTRICA RECIDIVADA: LA UTILIDAD DE LAS TÉCNICAS ENDOSCÓPICAS

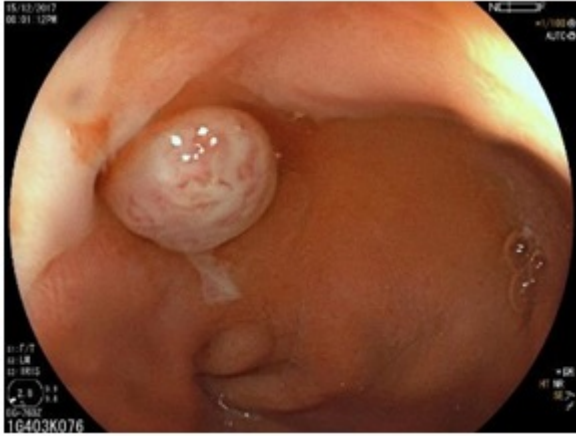
*Pérez González, Marta; Martín Ramiro, Javier; Vázquez Echarri, Jaime; Martínez Albares, José Luis; Bernar de Oriol, Juan; Díaz Peña, Patricia; González Guerreiro, Judit; Herrera Merino, Norberto*

*Hospital Universitario Severo Ochoa, Leganés.*

### Resumen

**Introducción:** La fístula postoperatoria es la complicación más frecuente de la gastrectomía vertical y está asociada a un aumento importante de la morbimortalidad. Su incidencia se encuentra alrededor del 2,4%, y la mayoría de ellas aparece a nivel de la unión esofagogástrica. El tratamiento puede variar desde los casos más sencillos donde el tratamiento conservador es suficiente, hasta los más complejos en los que se hace necesaria una reintervención, llegando a precisar una gastrectomía total en los casos más graves. Recientemente se han propuesto técnicas endoscópicas como la septoplastia endoscópica y los clips Over-the-Scope (OTSC) como alternativas seguras y eficaces para el tratamiento de las fístulas postoperatorias.

**Caso clínico:** Presentamos el caso de una paciente mujer de 39 años con hipotiroidismo y ooforectomía izquierda por teratoma como antecedentes de interés, que acude a nuestro centro tras haberse colocado una banda gástrica laparoscópica 6 años antes, por presentar disfagia, reflujo gastroesofágico y dolor abdominal. Se indica una retirada de banda gástrica y gastrectomía vertical laparoscópica, que se realiza sin incidencias. En el momento de la intervención, la paciente presentaba IMC 28,7 y fue clasificada como ASA II. Al 4º día postoperatorio la paciente presenta signos de sepsis por lo que se realiza cirugía urgente por vía abierta, evidenciándose fuga de la línea de grapas y peritonitis purulenta localizada. Se realiza sutura invaginante con comprobación de estanqueidad, así como lavado y colocación de drenajes. Presenta una evolución lenta, precisando nutrición parenteral total y diagnosticándosele de neumonía nosocomial en LII como complicación. Es finalmente dada de alta a los 45 días de ingreso. A los 3 meses del alta, la paciente acude a Urgencias por dolor en hipocondrio izquierdo y fiebre, siendo diagnosticada de fístula postoperatoria con cavidad asociada tras haberse realizado estudio con EGD, TAC abdominal y gastroscopia. Se inicia tratamiento antibiótico de amplio espectro, y se realiza una septoplastia endoscópica colocándose una sonda enteral de alimentación. La paciente evoluciona favorablemente, siendo dada de alta a los 38 días de ingreso. A los 12 meses presenta una nueva recidiva de la fístula, tratándose en esta ocasión con antibioterapia intravenosa de amplio espectro y colocación de un Padlock-Clip™ Defect Closure Device por vía endoscópica, y siendo dada de alta al 32º día de ingreso.



**Discusión:** La fístula postoperatoria refractaria tras una gastrectomía vertical es una entidad poco frecuente, pudiendo ser grave y en ciertas ocasiones de difícil tratamiento. La septoplastia endoscópica es una técnica recientemente descrita con resultados prometedores para el tratamiento de esta patología, sin embargo, la tasa de fracaso de la misma esta poco documentada en la bibliografía. Por otra parte, la colocación de clips tipo OTSC parecen ser asimismo seguros y eficaces tanto en el tratamiento primario de la fístula como para casos en los que otros tratamientos hayan fracasado.