



## P-521 - EL RETO DIAGNÓSTICO DE LA HERNIA DE AMYAND

*Jiménez Cubedo, Elena; San Miguel Méndez, Carlos; Enjuto Martínez, Diego Tristán; García Ureña, Miguel Ángel*

*Hospital de Henares, Coslada.*

### Resumen

**Introducción:** Se trata de una entidad poco frecuente, y consiste en la presencia del apéndice cecal, de características normales (1%) o no (< 0,1%), en el interior de un saco herniario a nivel inguinal. Presenta una mortalidad de hasta el 30% a causa de una sepsis abdominal grave, generalmente debido al diagnóstico tardío. Tiene la misma frecuencia en ambos sexos y puede aparecer desde la infancia hasta la edad adulta.

**Caso clínico:** Presentamos el caso de un varón de 70 años diagnosticado de hernia de Amyand por prueba de imagen (fig. 1). A la exploración presentaba una tumoración irreductible dolorosa en el canal inguinal derecho, así como rebote en hipogastrio. Elegimos la vía inguinal como abordaje, encontrando una hernia inguinal derecha indirecta, con un saco herniario ingurgitado y cuyo contenido era el apéndice cecal inflamado no perforado (fig. 2). Realizamos apendicectomía reglada, cierre del saco y limpieza profusa de la zona. Posteriormente, y dada la ausencia de contaminación, se realizó una reparación inguinal tipo Lichtenstein, con malla de poro ancho fijada con Monoplus. El postoperatorio cursó sin complicaciones, el diagnóstico anatomopatológico fue apendicitis flemonosa sin datos de malignidad, y no ha presentado recidiva herniaria hasta el momento. Las pruebas de imagen pueden demostrar el apéndice en el interior del saco herniario y descartar complicaciones, como perforación o absceso.

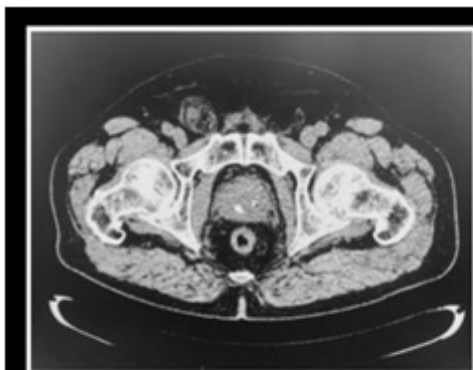


Figura 1. Imagen de TAC de abdomen que muestra una hernia inguinal derecha cuyo contenido es el apéndice cecal con datos inflamatorios regionales sugestivos de apendicitis (hernia de Amyand).

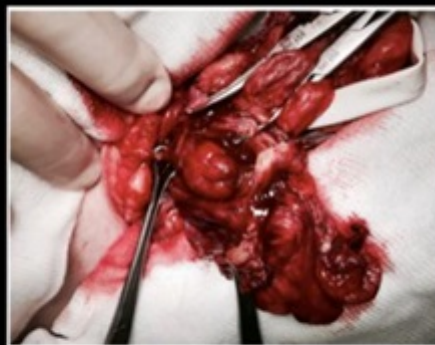

Figura 2. Apertura de saco herniario. Se identifica el apéndice cecal ingurgitado, con datos macroscópicos de proceso inflamatorio agudo. No se evidencian datos de perforación ni gangrena.

**Discusión:** Es importante plantear el diagnóstico diferencial con la hernia de Richter, la adenitis mesentérica o el infarto omental. Según la clasificación de Lossanoff y Basson, en función de la inflamación apendicular y grado de infección, se trata de una hernia de tipo 2, y su tratamiento es la

apendicectomía vía inguinal y la reparación anatómica del defecto. No obstante, en ausencia de datos de infección local o perforación, la colocación de material protésico para la reparación de la pared abdominal se puede hacer de manera segura. Por su escasa frecuencia, no existen recomendaciones establecidas a la hora de determinar cuál es el mejor abordaje, qué hacer en caso de apéndices normales o si realizar una reparación con prótesis o no. Se acepta que, en ausencia de datos de infección local o perforación, la colocación de material protésico para la reparación de la pared abdominal se puede hacer en condiciones de seguridad.