



Cirugía Española

www.elsevier.es/cirugia



P-540 - HERNIA ESTERNAL INCARCERADA

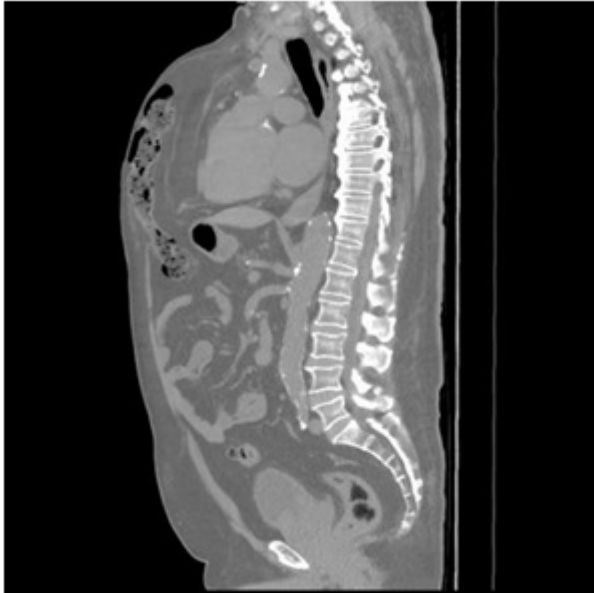
Martínez Negro, Ester; Hernández Granados, Pilar; Martín Prieto, Libertad; Pila Díez, Ulises; Melone Fiorito, Sirio; Rueda Orgaz, J. Antonio; Fernández Cebrián, J. María; Quintans Rodríguez, Antonio

Fundación Hospital Alcorcón, Alcorcón.

Resumen

Introducción: Se presenta el caso de un paciente con hernia ventral encarcerada a nivel esternal, dada la rareza del caso y la complejidad que presenta la reparación, por la localización anatómica del defecto, mostrando las imágenes más significativas.

Caso clínico: Paciente de 73 años DM, HTA, EPOC, ERC. Intervenido en 2002 por cardiopatía isquémica con bypass. Reintervenido en 2008 de triple bypass, precisando nueva cirugía en el tercer día postoperatorio por sangrado. Posteriormente presentó mediastinitis aguda con osteomielitis esternal requiriendo nuevo abordaje quirúrgico para limpieza y colocación de VAC. Se realizan cuatro nuevas intervenciones posteriormente por episodios de osteomielitis esternal y sangrado precisando epiploplastia. Acude a urgencias ocho años más tarde por dolor centro torácico intermitente y progresivo. En la exploración se observa cicatriz de esternotomía presentando saco herniario longitudinal que continúa en epigastrio, y que parece contener colon, parcialmente reductible. Una vez descartada patología cardiaca se decide realización de TAC toraco-abdominal: se observa herniación de asa de colon transversa a través del área de esternotomía hasta la pared torácica anterior. Dado que la encarceración es crónica y el paciente se encuentra clínicamente estable y con mejoría del dolor, se remite a consulta de cirugía para programar la intervención. Tras analizar los riesgos (paciente ASA III-IV) y beneficios (evitar estrangulación y eventual cirugía urgente), se decide reparación de la eventración tras optimización de la situación basal. Hallazgos quirúrgicos: hernia subxifoidea (M1) con ausencia de esternón y xifoides, presentando un defecto de 10 cm longitudinal y 5cm transversa. Se realiza la disección del saco con reducción del contenido (colon transversa y epiplón) a cavidad abdominal, reparando el defecto con una malla de PTFE Omyra mesh de 22 × 15 cm intrabdominal, fijada con puntos transfasciales. Se procede posteriormente al cierre del peritoneo superior a la malla y colocación de malla de BioA de 20 × 10 cm en posición similar al esternón, fijándola en posición preperitoneal. Se aproximan los bordes del saco hasta cubrir de forma parcial la prótesis de BioA. El paciente evoluciona favorablemente en el postoperatorio y es dado de alta a los 8 días. Acude a revisión a los 6 meses sin presentar recidiva herniaria y heridas sin complicaciones.



Discusión: Las hernias incisionales subxifoideas que además tienen ausencia de esternón son extraordinariamente infrecuentes.. La dificultad de la reparación estriba en la localización del defecto, y la necesidad de fijar la malla al diafragma y al plano costal. En el caso que presentamos, la colocación de una malla intrabdominal permitió una reparación sólida con buenos resultados hasta el momento.