



Cirugía Española



www.elsevier.es/cirugia

P-561 - HERNIA SUBCOSTAL POSTRAUMÁTICA: A PROPÓSITO DE DOS CASOS INTERVENIDOS DE UNA ENTIDAD POCO FRECUENTE

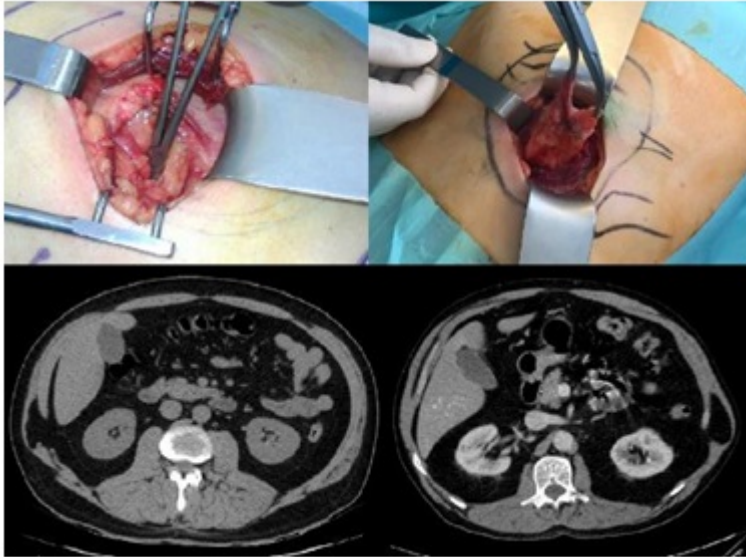
León Salinas, Carlos¹; Menéndez Sánchez, Pablo²; Peláez Cabrera, Rafael²; García Carranza, Alberto²; Plata Rosales, José¹

¹Hospital Infanta Margarita, Cabra; ²Hospital Gutiérrez Ortega, Valdepeñas.

Resumen

Introducción: Las hernias traumáticas de pared abdominal son una entidad poco frecuente, causadas por la pérdida de integridad del plano muscular tras un traumatismo directo cerrado, la mayoría de las veces tras accidente de tráfico, o esfuerzos físicos intensos. Presentamos dos casos que fueron intervenidos en corto espacio de tiempo en nuestra unidad de manera programada.

Casos clínicos: Paciente 1: varón de 47 años, con antecedente tres años antes de traumatismo torácico y abdominal cerrado por accidente de trabajo con aplastamiento. Refiere bultoma en flanco derecho por debajo del reborde costal, de unos 8x5 cm, desde hace unos 2 años que ha aumentado de tamaño y se nota más en bipedestación. Ecografía de pared lateral/lumbar abdominal derecha: imagen compatible con hernia abdominal de pared lateral derecha, posiblemente postraumática, que se incrementa con las maniobras de Valsalva y contiene tejido graso mesentérico. Paciente 2: varón de 72 años. HTA y EPOC. Derivado desde MAP tras haberse notado tumoración en región lumbotorácica izquierda, bajo reborde costal, tras la realización de un esfuerzo intenso (episodio de tos intensa). Eco partes blandas/TAC abdominal: solución de continuidad en pared muscular abdominal lateral superior izquierda (bajo el bultoma palpable) de unos 6 cm, con contenido graso en su interior, sin signos de complicación. Ambos pacientes fueron intervenidos de manera programada utilizando para su reparación una doble malla de polipropileno tras reducción del saco herniario: en posición preperitoneal bajo la costilla y el músculo oblicuo menor, y en posición supraaponeurótica una vez cerrado el defecto. Se dejó drenaje aspirativo subcutáneo que se retiró sin complicaciones previo al alta.



Discusión: Las hernias traumáticas de pared abdominal son poco frecuentes en la práctica clínica diaria, pudiendo presentarse como una urgencia quirúrgica o de forma diferida. Suelen estar asociadas a un antecedente de traumatismo abdominal cerrado, pero sin pérdida de integridad de piel, y muchas veces en una zona alejada al lugar del impacto, apareciendo en zonas débiles de la pared abdominal. Para su diagnóstico, además de la historia clínica y el antecedente traumático, suele ser suficiente con una ecografía, aunque en algunos casos sea preciso un TAC en grandes defectos para precisar mejor su contenido y tamaño. La técnica adecuada de reparación va a depender de su localización y la forma de presentación. Generalmente va a ser necesario el uso de injertos protésicos para el refuerzo tras cierre completo o parcial del defecto. En nuestro caso, dado que los dos casos descritos se presentaron de forma diferida y fue posible una cirugía programada limpia, recurrimos al uso de mallas de polipropileno para su correcta reparación, con buen resultado funcional tanto a corto plazo como en el seguimiento posterior.