




# Cirugía Española



[www.elsevier.es/cirugia](http://www.elsevier.es/cirugia)

## P-589 - LINFOMA B PRIMARIO DE MAMA. MANIFESTACIÓN DE UNA ENTIDAD POCO FRECUENTE

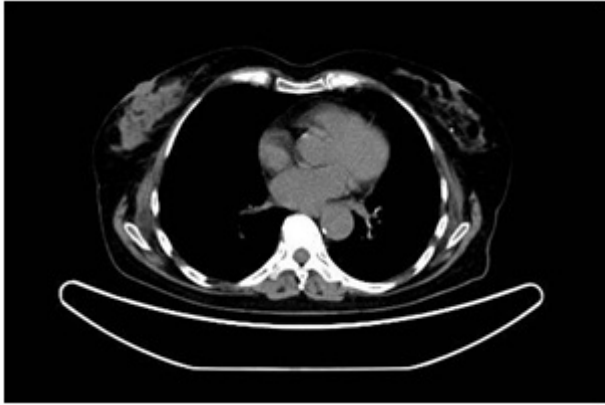Gómez Sánchez, Javier; de Reyes Lartategui, Saturnino; Gallart Aragón, Tania; Ubiña Martínez, Juan Alfredo; Alcaide Lucena, Miriam; Capitán del Río, Inés; Torné Poyatos, Pablo; Mirón Pozo, Benito

Hospital Universitario San Cecilio, Granada.

### Resumen

**Introducción:** El linfoma de mama es una neoplasia maligna poco frecuente, que representa el 0,1% de las lesiones malignas de la mama, siendo el más habitual el linfoma de células B. Exponemos a continuación el caso de una paciente con un linfoma B difuso de células grandes, dada su escasa incidencia, para identificar su clínica, pruebas complementarias necesarias y tratamiento.

**Caso clínico:** Paciente de 74 años con antecedentes de hipertensión y diabetes que acude por sensación de tumoración en la mama derecha. Hace 5 años que finalizó el programa de cribado de cáncer de mama con normalidad. A la exploración inicial presenta mamas simétricas, con engrosamiento difuso a nivel del cuadrante superoexterno de la mama derecha, en el complejo areola pezón, sin alteraciones cutáneas. No se detectan adenopatías axilares, cervicales o supraclaviculares. Se le realiza ecografía sin hallazgos significativos, con tejido fibroglandular más abundante en mama derecha catalogado como Birads 2. Al acudir al resultado de la ecografía, se reexplora a la paciente evidenciando la areola derecha de aspecto edematoso, con descamación epidérmica y prurito por lo que se decide realizar biopsia del complejo areola pezón derecho mediante Punch. La anatomía patológica informa de linfoma B difuso de células grandes, de tipo centrogerminal, CD45, CD20 positivo, negativas para CD3, CD15, CD30, con ARN de virus Epstein Barr negativo, e índice proliferativo Ki67 del 30% aproximadamente. El estudio por FISH demuestra que es negativo para la translocación del locus del gen BCL2 (18q21), gen BCL6 (3q27.3) y para CMYC. Se completa el estudio mediante PET-TAC, descartando afectación sistémica o que se trate de la extensión a piel de otro tipo de linfoma, concluyendo como afectación de glándula mamaria por neoplasia linfoide madura LBDCG. Se decide tratar mediante cuatro ciclos de CHOP-R (rituximab, ciclofosfamida, hidroxidaunorubicina, sulfato de vincristina y prednisona) junto con radioterapia local. Actualmente la paciente presenta respuesta metabólica completa y en el último seguimiento no presenta enfermedad tumoral.



**Discusión:** El linfoma mamario es un tumor muy infrecuente, representando el 0,1% de las neoplasias malignas de mama, siendo la mayoría de los linfomas primarios del tipo de células B. Su clínica es variable, cursando usualmente como un nódulo palpable, móvil, con engrosamiento generalizado de la mama y adenopatías axilares simultáneas, cuya afectación bilateral es extremadamente rara. Radiológicamente no presenta ninguna imagen característica. La mamografía suele presentar un nódulo único o un aumento difuso de la densidad mamaria, aunque esta puede llegar a ser normal. El tratamiento está basado en la radioterapia y quimioterapia, ya que la mastectomía no asegura el control local de la enfermedad y solo estaría indicada ante lesiones ulceradas que puedan ser foco de infección, mientras que la Radioterapia asegura un control local del 75%. Su supervivencia varía dependiendo del estadio clínico y tipo histológico, con una supervivencia aproximada a los 5 años del 66%. Dada su escasa incidencia y presentación anodina, el linfoma de mama constituye una patología difícil de diagnosticar pero que no debemos olvidar, instaurando su tratamiento de forma precoz tras su confirmación anatomopatológica.