



Cirugía Española

www.elsevier.es/cirugia



P-599 - RECIDIVA DEL CÁNCER DE MAMA TRAS LUMPECTOMÍA. COHORTE DESCRIPTIVA DEL 2014

Abelló, David¹; Alcaide, Miriam²; Cholewa, Hanna¹; Avelino, Lourdes¹; Vila, José¹; Ripoll, Francisco¹

¹Hospital Universitario La Fe, Valencia; ²Hospital Universitario San Cecilio, Granada.

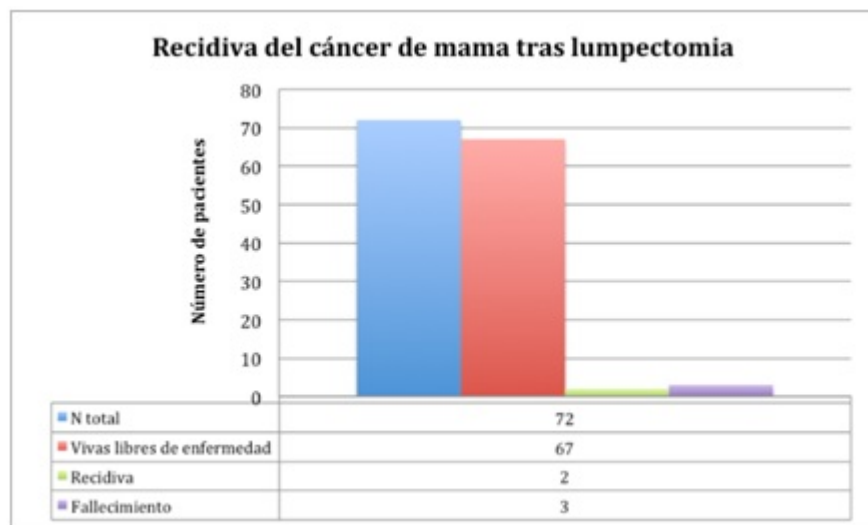
Resumen

Objetivos: Históricamente la única opción curativa del cáncer de mama se basaba en la mastectomía radical, con unos resultados cuestionables tanto en supervivencia como en calidad de vida. Posteriormente apareció la quimioterapia y la radioterapia y con ello el incremento de la esperanza de vida y el planteamiento de cirugías más conservadoras. Actualmente la lumpectomía es la base del tratamiento y el considerado *gold standard*, acarreando un posible incremento del riesgo de recidiva.

Métodos: Durante enero y febrero de 2018 se realizó la recogida de datos de manera prospectiva. La cohorte está formada por pacientes que habían sido diagnosticadas de carcinoma mamario infiltrante e intervenidas en 2014 mediante técnicas quirúrgicas conservadoras. Fueron excluidas del estudio las pacientes con histología de carcinoma intraductal, las tratadas mediante mastectomía o tumores mayores de 5 cm. El seguimiento de las pacientes fue de 3 años. La principal variable estudiada fue la recidiva del cáncer de mama y la supervivencia. Como variables secundarias se analizaron datos demográficos, tamaño tumoral pre y poscirugía, histología, inmunohistoquímica y terapia adyuvante recibida.

Resultados: 72 pacientes fueron incluidas en el estudio. El 93% (n = 67) se encuentran vivas libres de enfermedad, el 2,8% (n = 2) presentan recidiva y el 4,2% (n = 3) han fallecido. Las pacientes con recidiva tienen una edad media de 45 años, histología de carcinoma ductal, grado histológico 3, receptores hormonales negativos, una de ellas expresaba el gen HER2/neu, y recibieron tratamiento adyuvante con quimioterapia, radioterapia ± trastuzumab. En un caso, la recidiva aparece a nivel local, al año de la intervención quirúrgica y se procede a realizar una mastectomía más quimioterapia. En el otro caso, la recidiva es a distancia (cerebral), a los dos años de la tumorectomía, y se administra tratamiento paliativo. En ambos casos se estudia el ganglio centinela, solo siendo positivo y realizando vaciamiento axilar en el caso de recidiva local. De las 3 pacientes fallecidas, 2 han sido debidas a la enfermedad y la restante por otras causas médicas debidas a la avanzada edad. Las fallecidas debidas a la enfermedad presentan una edad media de 35 años, histología de carcinoma lobulillar, grado histológico 2, mínima expresión de receptores hormonales, ganglio centinela afecto y solo una de ellas expresaba el gen HER2/neu. La que expresaba el gen HER2/neu, recibió tratamiento con trastuzumab, quimioterapia, radioterapia y hormonoterapia, apareciendo posteriormente metástasis pulmonares y cerebrales que le llevaron a fallecer. El otro caso niega en un primer momento tratamiento quirúrgico, realizándose únicamente tratamiento

hormonal, ante el mal control de la enfermedad (aparición de nuevo carcinoma en la mama contralateral) acepta la lumpectomía que resulta R1. En un segundo tiempo se realiza la mastectomía bilateral junto con quimioterapia y radioterapia sin conseguir controlar la enfermedad.



Conclusiones: La experiencia de nuestro centro se correlaciona con los resultados de la bibliografía en que la lumpectomía junto con el tratamiento adyuvante (radioterapia, quimioterapia, hormonoterapia y la terapia con anticuerpos monoclonales) es una opción segura para el cáncer infiltrante de mama en estadios iniciales.