




Cirugía Española

www.elsevier.es/cirugia



P-616 - RESPUESTA DEL CARCINOMA LOCALMENTE AVANZADO DE MAMA A LA QUIMIOTERAPIA NEOADYUVANTE. PRESENTACIÓN DE UN CASO Y REVISIÓN DE LA LITERATURA

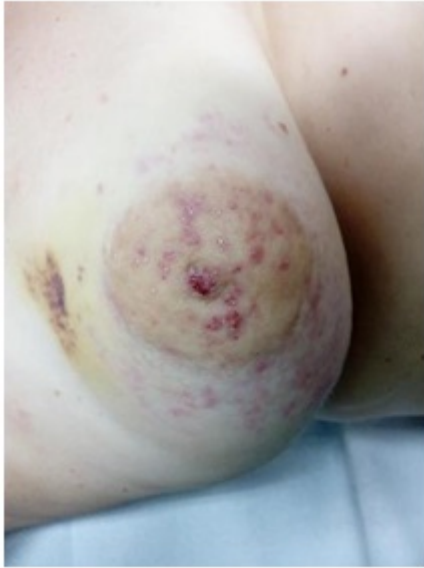Buendía Peña, Emilio Antonio; Gómez Pérez, Rocío; Fernández García, Francisco Javier; Scholz Gutiérrez, Victoria; Martín Cortés, Salvador; Mansilla Díaz, Sebastián; Ávila García, Natalia; de Luna Díaz, Resi

Hospital Clínico Universitario Virgen de la Victoria, Málaga.

Resumen

Introducción: El cáncer de mama es el tumor maligno más frecuente y con mayor mortalidad en la mujer. 1 de cada 8 mujeres que alcancen los 85 años desarrollará un cáncer de mama en el curso de su vida. La incidencia de cáncer de mama está incrementando un 2-3% anualmente. El carcinoma localmente avanzado de mama (CLAM) o estadio III representa un 8-9% de los nuevos casos. El manejo multidisciplinar del CLAM es fundamental desde el diagnóstico, destacando el tratamiento quimioterápico neoadyuvante (QTNA) seguido de cirugía y radioterapia. La QTNA ha disminuido el número de cirugías radicales, especialmente mastectomías o incluso plantear cirugías en tumores previamente inoperables. Presentamos un caso de cáncer de mama localmente avanzado con tratamiento neoadyuvante seguido de cirugía y radioterapia y revisión de literatura actual.

Caso clínico: Mujer de 45 años, sin antecedentes de interés que consulta por tumoración pétreo palpable retroareolar de mama izquierda que afectación cutánea e inversión del pezón izquierdo. Se realiza mamografía y ecografía mamaria que objetivan engrosamiento cutáneo con área hipoeoica que ocupa toda la región retroareolar y cuadrante superointero (CSI) (BIRADS 4) que se biopsia con resultado de carcinoma ductal invasor no especial (ductal NOS), grado histológico 3, sin invasión vascular, negatividad para receptores hormonales, herceptest positivo e índice de proliferación (ki 67) de 70%. Se realiza punch cutáneo, informando como infiltración dérmico por carcinoma sin afectación epidérmica. No se evidencia en ningún momento afectación axilar ni de enfermedad a distancia. Tras valoración en comité multidisciplinar se decide quimioterapia neoadyuvante (taxanos + pertuzumab + trastuzumab) con mastectomía y BSGC izquierdos sin reconstrucción inmediata por radioterapia posterior. Ante la no migración del coloide en la linfogammagrafía ni del azul patente intraoperatorio se decide realizar linfadenectomía axilar izquierda por la posibilidad del bloqueo linfático metastásico. El informe final de anatomía patológica de carcinoma invasor residual de 9 x 5mm con afectación del 40% del lecho tumoral por células tumorales, sin afectación cutánea ni invasión vascular, con respuesta a quimioterapia RCB 1,656; clase RCB-II. Sin afectación metastásica en ninguno de los 14 ganglios aislados.



Discusión: El tratamiento del CLAM con quimioterapia neoadyuvante aporta gran número de ventajas actualmente. Entre ellos, un manejo precoz en el componente sistémico de la enfermedad, actuando especialmente en las micrometástasis. Adicionalmente la respuesta a QTNA proporciona información pronóstica relevante con la implementación de tratamiento individualizados dirigidos, encontrando con mayor frecuencia respuestas patológicas completas, además ofrece la posibilidad de testar en vivo los resultados de la respuesta tumoral y monitorizar la eficacia de los tratamientos. Por último no olvidar el principal objetivo por el que surgió la implementación de la neoadyuvancia en el cáncer de mama, convertir en operables aquellos tumores que a priori se indicaban como inoperables.