




# Cirugía Española

[www.elsevier.es/cirugia](http://www.elsevier.es/cirugia)



## P-648 - MANEJO DEL SHUNT ESPLENORENAL Y DE LA TROMBOSIS PORTAL COMPLETA CON ANASTOMOSIS PORTORENAL EN PACIENTE SOMETIDO A TRASPLANTE HEPÁTICO

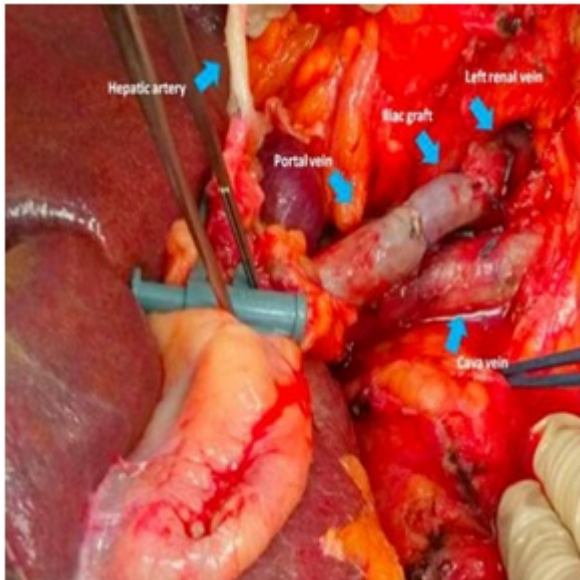
García Muñoz, Patricia; Álamo Martínez, José María; Cepeda Franco, Carmen; Fernández Ramos, María; Suárez Artacho, Gonzalo; Marín Gómez, Luis Miguel; Padillo Ruiz, Francisco Javier; Gómez Bravo, Miguel Ángel

Hospital Universitario Virgen del Rocío, Sevilla.

### Resumen

**Introducción:** En los pacientes cirróticos con hipertensión portal es frecuente el desarrollo de conexiones vasculares portosistémicas debido al aumento de la resistencia dentro del lecho vascular hepático que conduce a la derivación del flujo sanguíneo portal a la circulación sistémica. Está descrito que el shunt esplenorenal (SER) espontáneo entre la vena esplénica y la vena renal izquierda está presente hasta en un 30% en los candidatos a trasplante hepático. En los casos que presenta más de 1 cm de diámetro puede condicionar un flujo portal insuficiente dando lugar a la hipoperfusión del órgano postrasplante.

**Caso clínico:** Varón de 66 años con cirrosis hepática criptogénica de 9 años de evolución con el desarrollo de signos de hipertensión portal que han requerido múltiples ingresos hospitalarios por descompensaciones (varices esofágicas grado III, ascitis, hiperesplenismo y encefalopatía hepática). En el estudio pretrasplante se detecta una trombosis portomesentérica completa grado IV de la clasificación de Yerdel y un SER espontáneo. El paciente fue sometido a trasplante hepático ortotópico con un MELD 27 y un Child-Pugh B9 con revascularización portal mediante anastomosis renoportal con interposición de injerto de vena ilíaca, tras fracaso de la trombectomía. El postoperatorio fue favorable con controles diarios analíticos y mediante eco-doppler que mostraban buena perfusión del injerto, salvo por el desarrollo de una insuficiencia renal transitoria que mejoró con medidas conservadoras. El manejo del shunt esplenorenal sigue siendo motivo de controversia en pacientes candidatos a trasplante hepático, ya que no hay establecido ningún algoritmo de tratamiento, y en especial aquellos con trombosis de la vena porta que suponen todo un desafío quirúrgico. Se han descrito varios procedimientos para garantizar una correcta perfusión portal del injerto. En presencia de SER con vena porta permeable se podría realizar una ligadura de la vena renal izquierda asociada o no a una esplenectomía. Sin embargo, en casos de vena porta de pequeño diámetro o trombosis portal completa tras fracaso de la trombectomía se requiere una anastomosis renoportal.



**Discusión:** La única posibilidad de revascularización del injerto hepático para este paciente con trombosis portomesentérica completa fue conservar el SER y realizar una anastomosis renoportal que dirigiese el flujo venoso esplácnico y sistémico hacia el hígado. En caso de no estar presente este shunt portosistémico, el trasplante hepático estaría contraindicado. La permeabilidad del sistema venoso portomesentérico y la presencia de shunts portosistémicos deben ser evaluados en los candidatos a trasplante hepático para poder realizar una planificación de la técnica quirúrgica que permita una adecuada revascularización portal.