




# Cirugía Española



[www.elsevier.es/cirugia](http://www.elsevier.es/cirugia)

## P-694 - ABDOMEN AGUDO POR ÍLEO BILIAR ¿CUÁNDO PENSAR EN ÉL Y CÓMO TRATARLO?

*Crespo García del Castillo, Vanesa; Morandeira Rivas, Antonio; Cortés Vela, Jesús Julián; López Saiz, María; Riquelme Gaona, Jerónimo; Alhambra Rodríguez de Guzmán, Cristina; Gonzales Aguilar, Jhonny David; Moreno Sanz, Carlos*

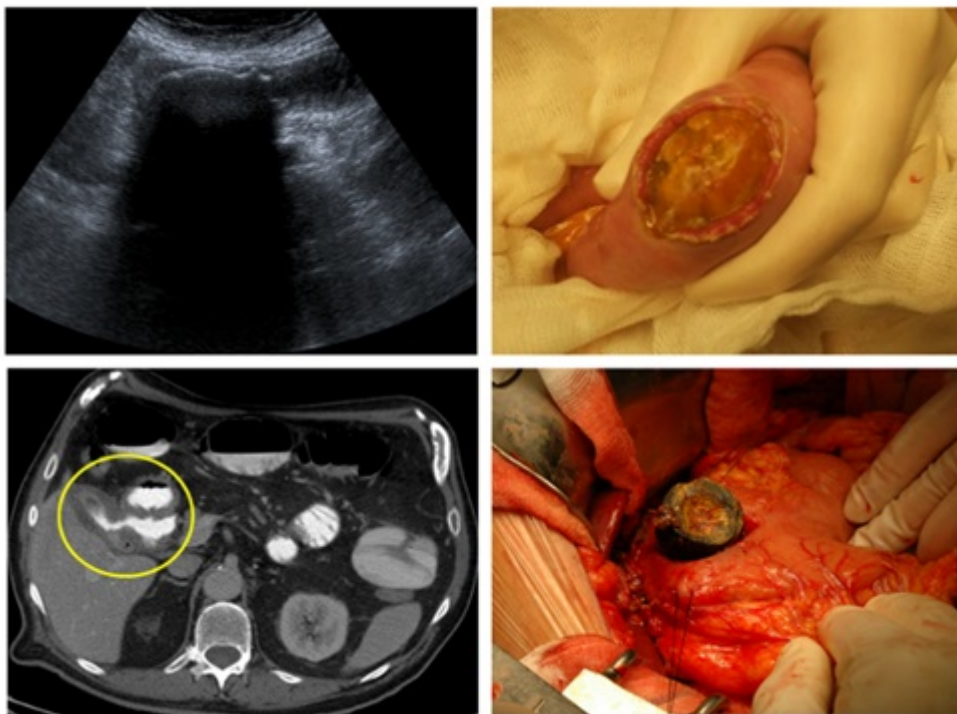
*Hospital General la Mancha Centro, Alcázar de San Juan.*

### Resumen

**Objetivos:** El íleo biliar es una complicación rara de la litiasis vesicular que aparece con mayor frecuencia en pacientes de edad avanzada. Su morbimortalidad se sitúa en torno al 30% relacionándose con el retraso diagnóstico y el tipo de tratamiento quirúrgico realizado de forma urgente. Nuestro objetivo fue analizar las características clínicas y el tratamiento realizado en un grupo de pacientes con esta patología.

**Métodos:** Se presenta una serie de pacientes con abdomen agudo debido a íleo biliar atendidos en nuestro centro. Se analizan las características clínicas, las principales pruebas radiológicas realizadas para la confirmación diagnóstica, el tipo de tratamiento quirúrgico y el seguimiento postoperatorio.

**Resultados:** Presentamos 3 pacientes con abdomen agudo por íleo biliar. En uno de los casos se trataba de una mujer de 78 años y los otros dos pacientes fueron varones de 87 y 65 años respectivamente. El varón más joven no tenía comorbilidad asociada, pero había presentado recientemente un episodio de colecistitis aguda. Los otros dos pacientes asociaban comorbilidades de tipo respiratorio, neurológico y cardiológico, sin antecedentes de patología biliar. La sintomatología referida en todos los casos fue dolor abdominal y vómitos, siendo el tiempo medio desde el inicio del cuadro hasta la llegada al hospital de 72 horas. En todos los casos se realizó diagnóstico radiológico preoperatorio, mediante ecografía en un paciente y con tomografía computarizada en los otros dos. En los pacientes con mayor edad y riesgo quirúrgico (categoría III-IV de la American Society of úrgico. No hubo mortalidad postoperatoria ni complicaciones de tipo digestivo. Los dos pacientes de mayor riesgo presentaron complicaciones respiratorias, precisando uno de ellos ingreso en la Unidad de Cuidados Intensivos.



**Conclusiones:** El diagnóstico de íleo biliar requiere un alto índice de sospecha, ya que su sintomatología inespecífica y la ausencia de antecedentes de colelitiasis puede retrasar su diagnóstico. La técnica más empleada para resolver el cuadro obstructivo es la enterolitotomía, pudiendo estar indicada la reparación de la fístula biliodigestiva y colecistectomía, en el mismo procedimiento o en un segundo tiempo, en pacientes seleccionados generalmente jóvenes y con bajo riesgo quirúrgico.