



Cirugía Española



www.elsevier.es/cirugia

P-745 - FASCITIS NECROTIZANTE CERVICAL POR *STAPHYLOCOCCUS AUREUS* RESISTENTE A LA METICILINA ADQUIRIDO EN LA COMUNIDAD

García Moreno, Valvanera; Lluch, Berta; Menor, Pedro Daniel; Aliaga, Elena; Martínez, Andreu; Granel, Laura; Laguna Sastre, Manolo; Escrig Sos, Javier

Hospital General, Castellón de la Plana.

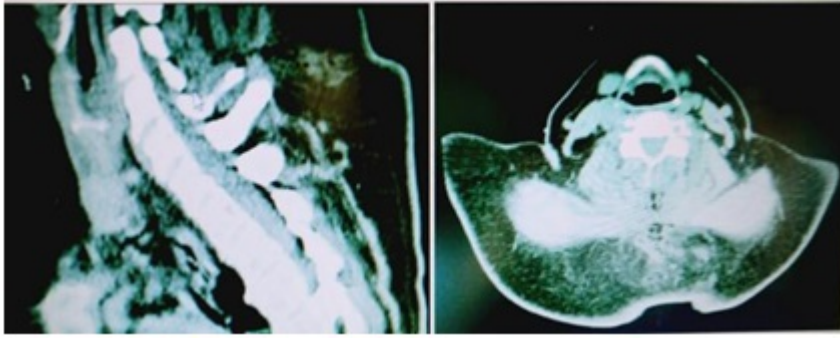
Resumen

Objetivos: *Staphylococcus aureus* es una causa infrecuente de fascitis necrotizante (FN) con una incidencia estimada de 0,1/100.000 habitantes. Incrementándose en los últimos años el número de aislamiento de *Staphylococcus aureus* resistente a meticilina de origen comunitario (SARM-Co). En España el estudio de vigilancia de las resistencias a los antimicrobianos (VIRA) observó una incidencia global de SARM del 29%. El SARM-Co se ha distinguido del SARM clásico por sus características genéticas y los factores de virulencia, así el SARM-Co se caracteriza por poseer: elemento génico móvil SCCmec de tipo IV o V, contiene el gen *mecA* implicado en la resistencia a la meticilina; leucocidina Pantón- Valentine involucrada en la patogenia de las infecciones necrosantes; relacionándose con la adquisición comunitaria. Se describe un caso con fascitis necrotizante cervical aislando en los cultivos SARM adquirido en la comunidad.

Métodos: Estudio observacional descriptivo. Comunicación de un caso, realizado en un Hospital Universitario de tercer nivel.

Resultados: Mujer de 56 años con antecedentes de diabetes mellitus tipo 2 mal controlada, acude al servicio de urgencias por cuadro de 72 h de evolución de cervicalgia intensa sin traumatismo previo, mareo e hiperglucemia. Exploración a su llegada a urgencias estable hemodinámicamente, temperatura de 37,8 °C, glucemia de 619, a nivel cervical presenta dolor, eritema y edema cutáneo a nivel de C5, C6, C7. No crepitación. No se objetivan puertas de entrada. Presentando una puntuación en la escala LRINEC (Laboratory Risk Indicator for Necrotizing Fasciitis) de 9 (> 8: Alta probabilidad 75% de que se trate de una infección necrotizante) Se realiza TAC cervico-dorsal (fig.) objetivando área de aproximadamente 4 × 7 × 4 cm del tejido celular subcutáneo y musculatura paravertebral (C4, C5, C6 y C7), con aumento densidad de la grasa y borramiento de los planos grasos entre la musculatura paravertebral, con presencia de burbujas aéreas. Antibioterapia empírica de amplio espectro y tratamiento quirúrgico urgente realizando desbridamiento amplio hasta fascia, lavado importante y colocación de drenajes. Tomando muestra de fibras musculares para anatomía patológica. La paciente ingresa en UCI para control postoperatorio inmediato, sin precisar soporte vasoactivo. Resultados de hemocultivo y cultivo de la lesión cutánea recogida durante la intervención quirúrgica positivos SARM. Estudio de portadores negativo. Resultado anatomopatológico de la muestra de fibras musculares: mionecrosis. Evolución favorable, sin precisar revisiones posteriores en quirófano. La paciente es dada de alta al 10^o día de

hospitalización.



Discusión: La fascitis necrotizante es una infección rápidamente progresiva de la piel y de los tejidos blandos, asociando una alta morbimortalidad. Es importante el tratamiento quirúrgico precoz. En el caso descrito la etiología de la fascitis necrotizante fue SARM-Co, la paciente no presentaba puertas de entrada, ni infecciones concomitantes en tejidos cercanos, ni residía en ninguna residencia, ni había estado ingresada previamente; como único factor de riesgo para infección por SARM-Co fue diabetes mellitus tipo 2 mal controlada.