



Cirugía Española



www.elsevier.es/cirugia

P-705 - MALROTACIÓN INTESTINAL Y DESCENSO-MIGRACIÓN ANÓMALA DEL INTESTINO POSTERIOR. UNA RARA ASOCIACIÓN

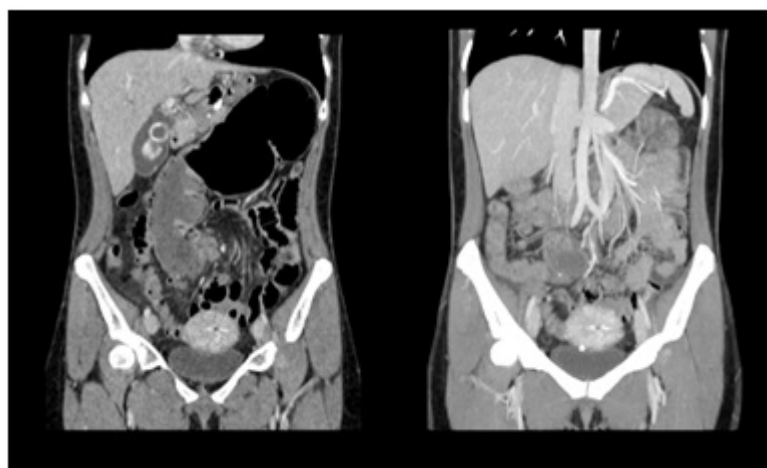
Funes Dueñas, Tania; Heras Garceau, María; York, Elisa; Maté Mate, Paloma; Barragán Serrano, Cristina; Saavedra Ambrosy, Jorge; Aguado Toquero, Ángel; Cantero Cid, Ramón

Hospital Universitario La Paz, Madrid.

Resumen

Introducción: La malrotación intestinal define un amplio espectro de anomalías caracterizadas por una posición anormal de las asas en la cavidad abdominal durante el desarrollo embriológico. En general la malposición intestinal por sí misma no produce problemas, pero habitualmente se asocia a una mala fijación intestinal, lo que predispone al vólvulo intestinal.

Caso clínico: Mujer de 34 años sin antecedentes personales de interés acude a urgencias por dolor y distensión abdominal, junto con ausencia de deposición de 3 días de evolución. En la radiografía de abdomen se ve importante dilatación del marco cólico, por lo que se realiza TAC que informa de posición anómala de vasos mesentéricos superiores (VMS), sigma de localización derecha e imagen con cambio de calibre brusco en mesogastrio con un diámetro máximo de 9 cm, sugerente de vólvulo de ciego. Se decide cirugía de urgencia. En quirófano se evidencia vólvulo de ciego en hipocondrio izquierdo con ángulo de torsión en la proximidad de los VMS, colon descendente y sigma en parietocólico derecho, colon ascendente y ciego en línea media, ángulo derecho de colon en localización subesplénica, y ángulo duodenoeyunal y órganos supramesocólicos normoposicionados. Se realiza una colectomía ascendente con anastomosis íleo-cólica laterolateral. Postoperatorio sin incidencias con alta hospitalaria en el 9º día.



Discusión: La malrotación intestinal está determinada por una interrupción o alteración del

intestino medio durante su desarrollo embriológico. Desde un punto de vista práctico se podría clasificar en tres tipos: no rotación, rotación incompleta y rotación inversa, existiendo multitud de variantes intermedias y siendo excepcional la malrotación del intestino posterior, como es el caso de nuestra paciente en la que existe un descenso y fijación anómala del colon asociado a una malposición de los VMS. La incidencia real de malrotación intestinal en el adulto es difícil de estimar (aproximadamente un 0,2%) al ser en sí misma asintomática y permanecer así toda la vida. Es causa del 1-1,5% de las obstrucciones intestinales y del 25-40% de todos los casos de vólvulos de colon. Los síntomas de la malrotación son los típicos de una obstrucción intestinal, siendo el dolor abdominal el síntoma más común y cuya severidad está directamente relacionada con el grado de oclusión vascular y no con el grado de obstrucción. El TAC es la técnica de elección en el adulto y el tratamiento quirúrgico es el recomendado. Y aunque se han propuesto multitud de variantes técnicas, el procedimiento de Ladd continúa siendo en la actualidad la técnica de elección. La malrotación intestinal es en el adulto un cuadro clínico excepcional, y más aún si se trata de un fallo en la migración y fijación del intestino primitivo posterior. Es asintomático en la mayoría de las ocasiones, siendo su diagnóstico casual al realizarle una prueba de imagen, habitualmente TAC, por otro motivo. Actualmente la cecopexia o la fijación del mesentéreo sólo tiene interés histórico debido a las altas tasas de complicaciones y recidivas, siendo la desvolvulación sin resección, siempre y cuando no haya signos de isquemia, el tratamiento de elección.