



Cirugía Española



www.elsevier.es/cirugia

P-753 - NEUMOPERITONEO ESPONTÁNEO: UNA CAUSA INFRECUENTE DE LAPAROTOMÍA EN BLANCO EN LA URGENCIA

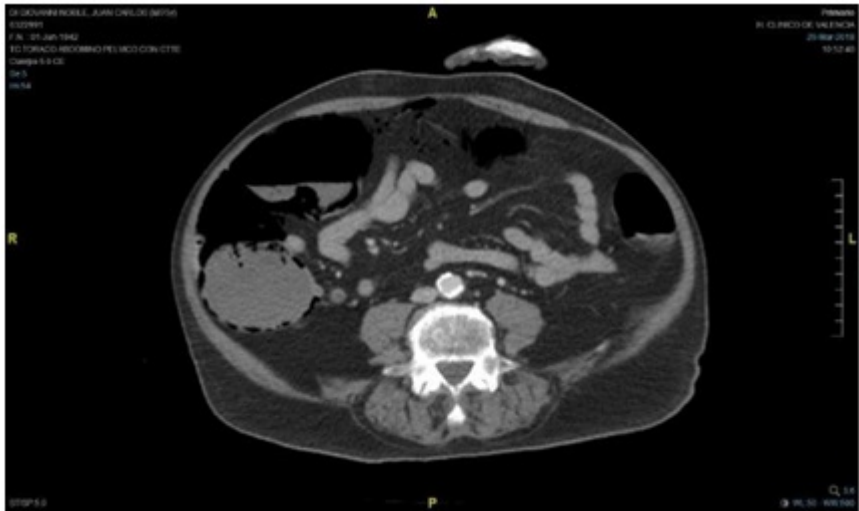
Mora Oliver, Isabel; Fernández, Maricarmen; Pérez, Leticia; Dorcaratto, Dimitri; Martínez, Alfredo; Ortega, Joaquín

Hospital Clínico Universitario, Valencia.

Resumen

Introducción: El neumoperitoneo es una situación clínica que suele reflejar perforación de víscera hueca en > 90%, que conlleva una cirugía de urgencia en la mayoría de los casos. Sin embargo, en ocasiones el origen no está claro y pueden ser manejado de forma conservadora, presentando un dilema para el cirujano. Presentamos el caso de un paciente varón con neumoperitoneo espontáneo idiopático sometido a una laparotomía de urgencia sin evidenciar la causa subyacente de la perforación.

Caso clínico: Varón de 75 años con antecedentes de DM2, HTA, Alzheimer incipiente, no fumador ni consumidor de alcohol, ingresado en el servicio de Neurología desde hacía un mes por deterioro del estado cognitivo y debilidad de miembros inferiores a estudio. Durante el ingreso desarrolló una neumonía nosocomial en tratamiento con corticoides intravenosos a bajas dosis. Se nos consulta por empeoramiento del estado general, fiebre de 38 °C y distensión abdominal desde 48-72 horas previas por lo que solicitó TC abdominopélvico en el que se evidenciaba marcada dilatación en todo el marco cólico así como neumatosis intestinal en ciego y parte del ascendente, junto con burbujas de aire extraluminal en vecindad. No asociaba dolor abdominal, vómitos o diarreas. A la exploración el paciente se encontraba tendente a la somnolencia, hemodinámicamente estable y con abdomen distendido y timpánico con leves molestias a la palpación, pero sin signos de irritación peritoneal. Analítica con elevación de parámetros inflamatorios. Dados los hallazgos, se decide realizar una laparotomía exploradora urgente. Intraoperatoriamente se evidencia distensión del marco cólico junto con neumatosis que parece afectar solamente a la serosa y apéndices epiploicos de colon ascendente, sin signos de isquemia transmural. Se revisa esófago, estómago y duodeno, intestino delgado y colon, sin evidenciar perforaciones ni líquido libre intrabdominal. Se realiza colonoscopia intraoperatoria sin evidenciar signos de isquemia en mucosa de ciego y colon ascendente. Se toman muestras para microbiología de las heces. No se realizan otros gestos quirúrgicos. En el postoperatorio evoluciona favorablemente, con mejoría del estado general, tolerando dieta y con tránsito conservado al 4º día posoperatorio. Antígeno de *Clostridium* positivo, con toxina negativa en el coprocultivo.



Discusión: El hallazgo radiológico de neumoperitoneo suele conllevar a una cirugía exploradora de urgencia, si bien en ciertas ocasiones no se identifica una perforación de víscera hueca. El neumoperitoneo espontáneo es una situación poco frecuente que puede tener origen torácico, ginecológico, abdominal o iatrogénico. Se han descrito casos asociados a pacientes inmunodeprimidos, infección por citomegalovirus o enfermedad de Crohn. En nuestro caso, las dosis de corticoides recibidas eran muy bajas como para causar inmunosupresión, y la presencia de *Clostridium* no indica cepa toxigénica. La neumatosis intestinal abarca un espectro de situaciones en las cuales puede producirse un aumento de la permeabilidad de la mucosa intestinal sin que exista un contacto directo entre el lumen y la cavidad abdominal. La importancia de esta entidad reside en saber seleccionar los casos de los pacientes que, encontrándose hemodinámicamente estables y sin signos de irritación peritoneal o de gravedad, puedan manejarse de forma conservadora, evitando laparotomías innecesarias.