



Cirugía Española



www.elsevier.es/cirugia

P-708 - TRAUMA PÉLVICO GRAVE ASOCIADO A LESIÓN RECTAL Y UROGENITAL

Gutiérrez Andreu, Marta; Alagre Torrado, Cristina; Moreno Bargeiras, Alejandro; Supelano Eslait, Guillermo; Bernal Tirapo, Julia; de la Cruz Vigo, Felipe; Ferrero Herrero, Eduardo; Yuste García, Pedro

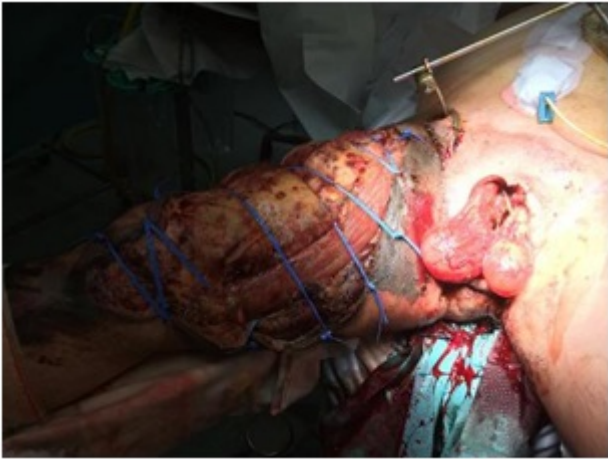
Hospital Universitario 12 de Octubre, Madrid.

Resumen

Introducción: Las fracturas de pelvis abiertas asociadas a perforaciones de recto tienen una alta morbimortalidad. La estabilidad hemodinámica, la contaminación de la herida y las lesiones asociadas condicionarán el tratamiento quirúrgico inicial y la evolución posterior.

Caso clínico: Varón de 45 años, atropellado por un camión dando marcha atrás, cae al suelo pasando los ejes traseros sobre abdomen, pelvis y miembros inferiores. Prehospitalaria: vía aérea permeable (SatO₂: 90%), TA: 80/40 mmHg. FC: 98 lpm. GS: 3. Es intubado, administrándole 1.500 cc cristaloides. Traslado en UVI móvil 30 minutos. Hospital: intubado (SatO₂: 93%), auscultación normal. TA: 110/60 mmHg, FC: 90 lpm. GS 3. Pupilas normales. Temperatura 34 °C. Radiografía tórax normal. Radiografía pelvis: diástasis de la articulación sacroiliaca y de la sínfisis. Eco FAST negativa. Analítica: Hb: 9,2 g/dl, AP: 84% pH: 7,15, láctico: 4,7 mmol/L. Se coloca faja pélvica y se activa protocolo de transfusión masiva. Revisión secundaria destaca: herida incisa de 3 cm en región inguinal derecha hasta cara interna del muslo. TR: rectorragia, desgarró perineo-rectal y escalón óseo. Extremidades inferiores con pulsos positivos. Tras la resucitación inicial y conseguir la estabilidad hemodinámica, se decide body TC: TC cráneo, columna cervical y tórax sin hallazgos. TC abdominopélvico: Fractura pélvica inestable tipo C2, sin signos de sangrado activo. Perforación rectal y uretral. Quirófano: Traumatología: fijador externo pélvico. Lesión tipo Morel-Lavalle en muslo derecho, se realiza Fiedrerich. C. vascular: ligadura de vena safena, paquete vascular femoral conservado. Urología: Talla vesical. C. General: perforación rectal. Gran hematoma perineal. Colostomía en varilla en FII. Tiempo de intervención: 150 min. Tras la intervención, persiste estabilidad hemodinámica. A las 48 horas: evolución tórpida con necrosis de muslo derecho y genitales, por lo que se decide nueva intervención, realizando desbridamiento de zona necrótica en cara anterior de muslo derecho. Exéresis de piel escrotal, testes de aspecto viable. Avulsión completa del bulbo esponjoso, realizándose penectomía. Confirmación de perforación rectal completa a 2 cm del ano. Desde la boca distal de la colostomía se lava con suero hasta limpiar el colon distal y se realiza sutura rectal. Se tutoriza anastomosis con drenaje de Redon. Cada 48 horas, curas en quirófano y posteriormente en la UVI, realizando desbridamiento y lavado de región perineal e inguinal. 25 días PO, se confirma dehiscencia de anastomosis rectal, y se reseca ano y los 2 cm del recto distal. Sutura invaginante del muñón rectal. Se localiza uretra distal colocando sonda vesical. A los 2 meses PO se toman injertos parciales de piel de la espalda y de gemelo derecho. Se mallan injertos y se cubre el cuádriceps, testes y periné. Tras 5 meses, es dado de alta a centro de rehabilitación. Actualmente es portador de colostomía y sonda vesical. Camina con bastón. Mantiene

injertos de piel autóloga en miembro inferior derecho, testículos y periné.



Discusión: A pesar de la alta morbimortalidad que representan las fracturas pélvicas abiertas con lesiones asociadas, destacamos la importancia de la implicación de diferentes especialistas, dentro de un equipo multidisciplinar, con fines a obtener los mejores resultados.