




Cirugía Española



www.elsevier.es/cirugia

P-762 - LEIOMIOMA DE YEYUNO COMO CAUSA RARA DE OBSTRUCCIÓN INTESTINAL

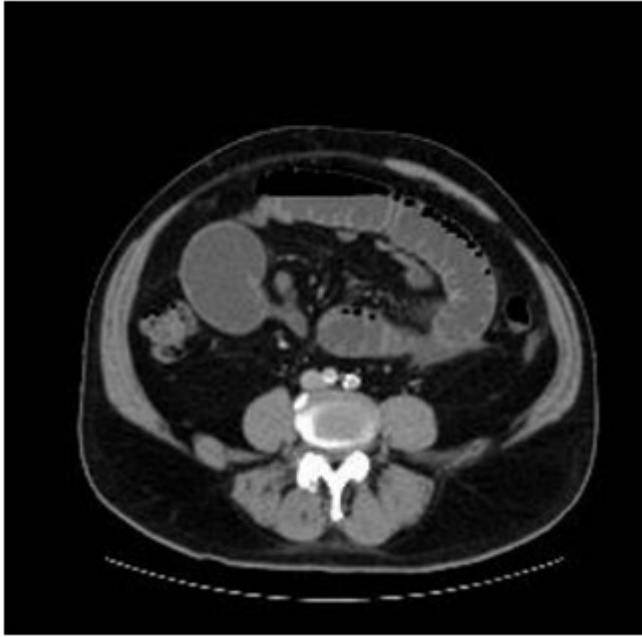Minaya-Bravo, Ana María¹; Aguado López, Héctor²; Sánchez-Gollarte, Ana²; Furtado Lobo, Isabel²; Jiménez, Laura²; González González, Enrique¹; Galván Pérez, Armando¹; García-Ureña, Miguel Ángel¹

¹Hospital Universitario del Henares, Coslada, Madrid; ²Hospital Príncipe de Asturias, Alcalá de Henares.

Resumen

Objetivos: Presentación de un raro caso de obstrucción de intestino delgado causada por leiomioma de yeyuno.

Caso clínico: Varón de 64 años sin antecedentes médicos relevantes salvo colecistectomía abierta hace 10 años. Acude por cuadro de dolor abdominal, distensión y vómitos. eN LA exploración destaca cicatriz subcostal derecha y distensión abdominal con dolor periumbilical sin signos de peritonismo. En la radiografía de abdomen se evidencia un patrón de pilas de moneda y ausencia de gas en colon. Inicialmente, fue tratado con reposo intestinal y SNG antes la sospecha de obstrucción intestinal secundaria a bridas. Después de 48 horas, ante la ausencia de mejoría clínica se realizó CT que mostró dilatación de intestino delgado hasta un punto de yeyuno donde presentaba un cambio brusco de calibre. El paciente fue sometido a cirugía. Se realizó laparotomía media. A nivel de yeyuno terminal se encontró una tumoración estenosante de unos 1,5 cm con dilatación retrógrada de las asas de intestino delgado. Se realizó resección oncológica de dicha tumoración y anastomosis yeyuno-yeyunal. El paciente evolucionó satisfactoriamente. El estudio inmunohistoquímico mostró un leiomioma de 1,5 cm de diámetro, con número de mitosis por campo menor de 1 y 12 ganglios sin afectación tumoral. Inmunohistoquímica: positivo para HHF-35, desmina y actina de músculo liso; ki-67 menor de 5% y CD-34 y c-kit negativo.



Discusión: Las neoplasias benignas del intestino delgado constituyen el 1-6% de todas las neoplasias gastrointestinales, y los leiomiomas suponen el 20-30% de las neoplasias benignas gastrointestinales. Aparecen por igual en ambos sexos con pico de incidencia en la sexta década de la vida. Constituyen el cuarto tumor más frecuente del intestino delgado después del linfoma, adenocarcinoma y leiomiocarcinoma. El yeyuno es el lugar más común de localización. Clínicamente, pueden permanecer silentes por años y cuando los síntomas aparecen pueden ser muy diversos: sangrado (59-70%), dolor (66%) o obstrucción intestinal (8-13%). El CT es una herramienta fundamental para el diagnóstico apareciendo como masa esféricas u ovoideas de densidad homogénea que capta contraste; es útil para diferenciarlo del leiomiocarcinoma, sin embargo, el diagnóstico definitivo será histopatológico. El estudio inmunohistoquímico es fundamental para el diagnóstico, siendo CD34 y CD117 negativo (a diferencia de los tumores GISTs) y actina y desmina positivo. El patrón de crecimiento más frecuente en el intestino es extraluminal seguido de intraluminal. Los leiomiomas son considerados tumores benignos, pero se han descritos casos de malignidad que se asocian a más de 10 mitosis por campo o aparición de metástasis a nivel hepático o ganglios linfáticos. Su tratamiento es quirúrgico cuando las condiciones del paciente lo permitan, de esta forma se soluciona el cuadro clínico y se confirma el diagnóstico histopatológico. Requieren una resección amplia para evitar recurrencia local que puede ocurrir incluso años después. Presentamos un caso de obstrucción intestinal causada por una etiología muy poco frecuente: leiomioma de yeyuno. Además, la forma de presentación del leiomioma de intestino como obstrucción intestinal (8-13%) es muy poco frecuente siendo lo más habitual el sangrado (59-70%) o dolor abdominal (66%).