



Cirugía Española



www.elsevier.es/cirugia

P-149 - GISTOSIS PERITONEAL COMO DEBUT DE GIST GÁSTRICO METASTÁSICO

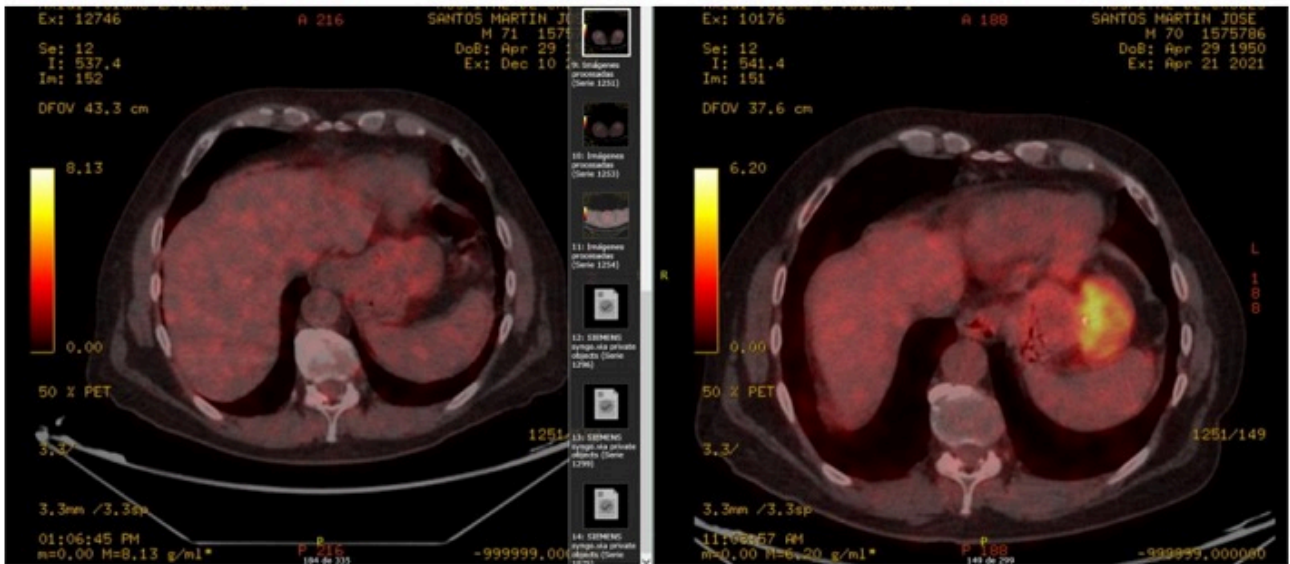
Ocerin Alganza, Olatz; Mifsut Porcel, Patricia Araceli; Sarriugarte Lasarte, Aingeru; Moro Portela, Gerardo; Villalabeitia Ateca, Ibabe; Kataryniuk di Costanzo, Yanina; Rodeño Esteban, Iratxe; Errazti Olartecoechea, Gaizka

Hospital de Cruces, Barakaldo.

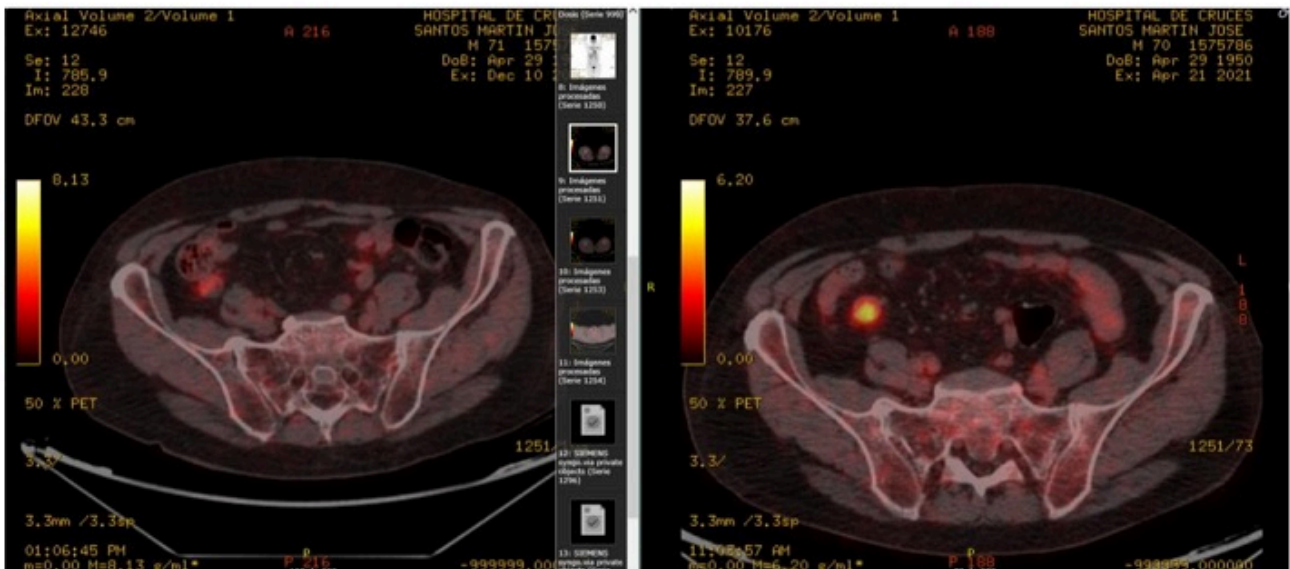
Resumen

Introducción: Los tumores del estroma gastrointestinal (GIST) son las neoplasias mesenquimales más frecuentes del tracto digestivo, localizándose habitualmente en el estómago (60%) y en intestino delgado (30%), originándose a partir de las células intersticiales de Cajal. Con una incidencia de 10-15 casos/millón habitantes/año se presentan a partir de los cincuenta años independientemente del sexo. El 85% presentan mutaciones en el receptor tirosina-kinasa KIT, mientras que el receptor alfa del factor de crecimiento derivado de las plaquetas (PDGFRA) se encuentra mutado en el 2-14% de los casos, dianas contra las que se emplean los fármacos antitumorales como imatinib o sunitinib. El 10-20% de los pacientes presentan enfermedad metastásica al diagnóstico en hígado, omento y peritoneo (GISTosis), y son estos casos los que más se benefician de las terapias moleculares con un aumento de la supervivencia notable.

Caso clínico: Varón de 71 años ingresa en Aparato Digestivo para estudio por dolor abdominal inespecífico de meses de evolución. Se realiza TC con hallazgo de masa exofítica en fundus/cuerpo - curvatura mayor gástrica, heterogénea de predominio hipodenso, de 5,6 × 5,7 × 3,5 cm que asocia lesiones nodulares satélite en grasa adyacente y en la vertiente izquierda de la grasa omental, diagnosticada de neoplasia gástrica compatible con GIST con carcinomatosis peritoneal asociada. Se completa estudio mediante gastroscopia y ecoendoscopia con PAAF confirmando el diagnóstico. En el PET-TC se describe la lesión exofítica, hipermetabólica, con lesiones nodulares satélites en hilio hepático y omento mayor compatible con infiltración ganglionar metastásica. Se decide administración de tratamiento neoadyuvante con Imatinib presentando una respuesta metabólica prácticamente completa, por lo que se decide intervención quirúrgica. Se objetiva la tumoración exofítica de aspecto blanquecino, dependiente de fundus gástrico, con implantes entorno al epiplón de vecindad, en superficie diafragmática, superficie hepática de S II-III, ligamento gastrohepático y sobre la arteria hepática propia y pelvis. Se realiza gastrectomía atípica con endograpadora y resección de los implantes mencionados. El posoperatorio transcurre sin incidencias, reanudándose el tratamiento con Imatinib y con adecuada tolerancia oral, dado de alta al 4 día. La anatomía patológica confirma el diagnóstico de GIST con estadiaje T2 N0 M1 con mutación del exón 11 del gen C-KIT. Se realiza TC de control al mes, objetivando cambios posquirúrgicos en segmento II y ausencia de afectación peritoneal. Actualmente permanece asintomático, con buena calidad de vida y sin datos de recidiva en los controles posteriores.



GIST gástrico que presenta respuesta metabólica prácticamente completa tras neoadyuvancia (izquierda) así como los implantes peritoneales (debajo).



Discusión: En los pacientes que presentan enfermedad metastásica la primera línea de tratamiento se basa en las terapias con inhibidores de la tirosina-kinasa (ITK), logrando un control del crecimiento tumoral en el 80% y aumentando la mediana de supervivencia desde los 15 meses hasta los 5 años. Las respuestas completas en estos casos son excepcionales, es por ello que se plantea la citorreducción sobre todo en casos respondedores. Es discutido el uso de la quimioterapia intraperitoneal asociada a hipertermia (HIPEC) en las GISTosis peritoneales, siendo un recurso más en centros especializados.