



Cirugía Española

www.elsevier.es/cirugia



P-408 - RESECCIÓN PERINEAL DEL PROLAPSO RECTAL MEDIANTE STAPLER

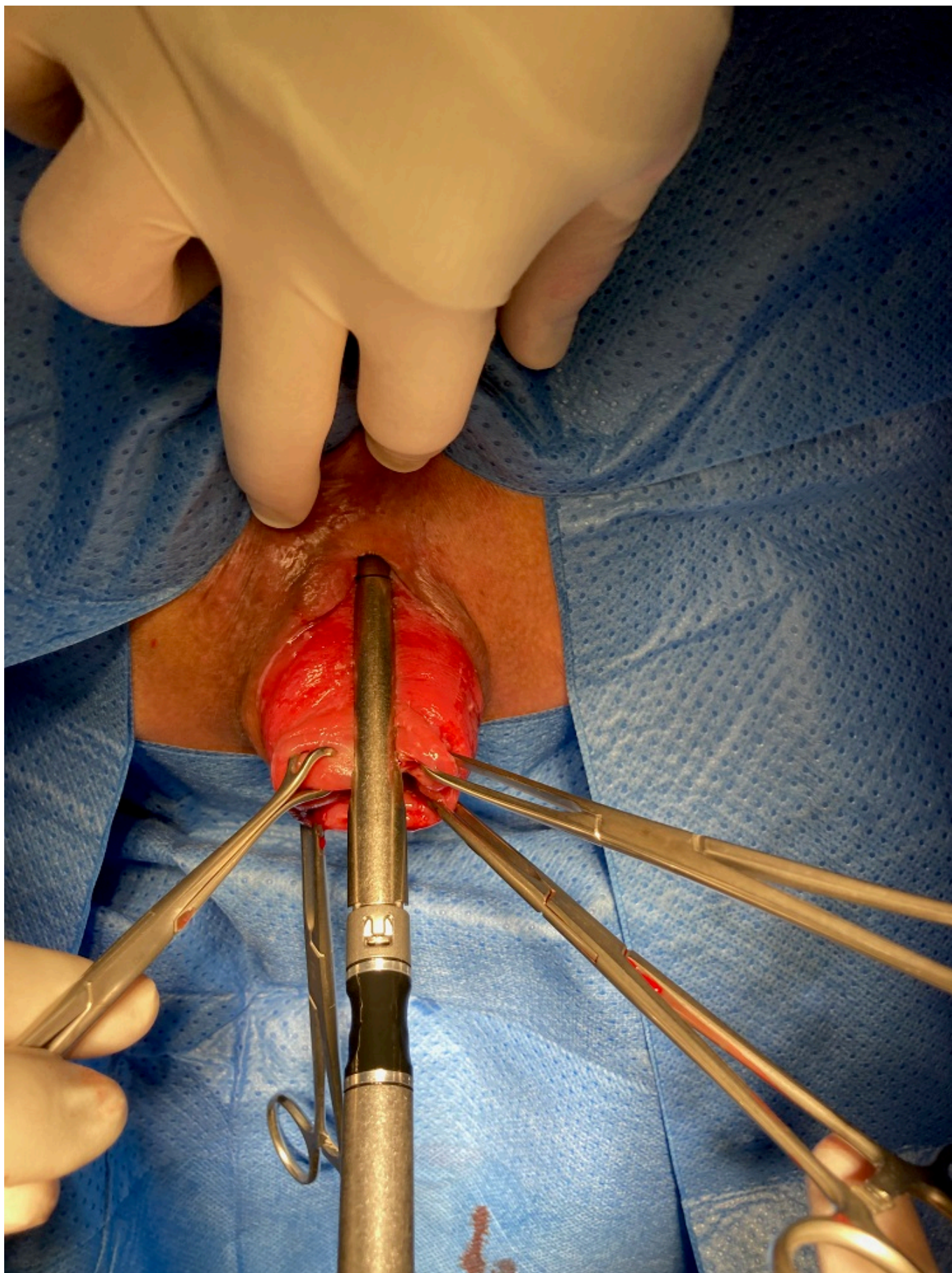
Arenal Vera, Juan José¹; Acosta Rodríguez, Alejandro¹; Rodríguez Valenzuela, Néstor¹; Ruiz, Nuria²; Carrera González, Alfredo²; Peláez Jarreño, María Teresa²

¹Hospital Recoletas Campo Grande, Valladolid; ²Hospital Clínico Universitario, Valladolid.

Resumen

Introducción: El prolapso rectal es una enfermedad de presentación que afecta principalmente a mujeres mayores, con una prevalencia de hasta el 1% en adultos mayores de 65 años, que disminuye significativamente la calidad de vida de los pacientes afectados. La resección del prolapso perineal con *staplers* es un abordaje perineal relativamente nuevo que ofrece una técnica alternativa prometedora en el manejo quirúrgico del prolapso rectal.

Caso clínico: Mujer de 68 años, en tratamiento quimioterápico paliativo, por TM de páncreas inoperable. Acude a consulta por tumoración anal dolorosa al sentarse, rectorragia, expulsión de moco e incontinencia. A la exploración se observa prolapso rectal de 6 cm y prolapso vaginal. A pesar de la mala situación de la paciente por su TM de páncreas, la familia insiste en el tratamiento del prolapso rectal. La operación se realizó bajo anestesia raquídea. El prolapso se seccionó axialmente a las 12 (Fig) y las 6 en punto con una EndoGía 60 de cartucho verde (Ethicon Endo-Surgery). Posteriormente, se seccionaron las dos paredes laterales del prolapso resultantes de los disparos a las 12 y al as 6. El tiempo operatorio fue de 15 minutos. La paciente fue dada de alta a las 18 horas de la operación. Al mes de seguimiento, la paciente se hallaba asintomática y había recuperado la continencia fecal. La paciente falleció a los 2 meses de la cirugía por progresión de su enfermedad tumoral.



Discusión: La rápida mejoría de la continencia fecal y la desaparición de las rectorragias y expulsión de moco de nuestra paciente, coinciden con lo descrito en la poca literatura existente. La incontinencia fecal grave desapareció en el 90% de los pacientes después de la resección del prolapso mediante *staplers* sin que se produjera una nueva aparición de estreñimiento grave (Hetzer

et al. BMC Surgery 2010;10:9 <http://www.biomedcentral.com/1471-2482/10/9>). En pacientes con comorbilidades, como el caso descrito, los procedimientos invasivos, tienen convalecencias prolongadas y altas tasas de complicaciones. Cuanto más invasivo es un procedimiento quirúrgico, más prolongada es la convalecencia y mayores pueden ser las tasas de complicaciones (Agachan F, Pfeifer J, Joo JS, Nogueras JJ, Weiss EG, Wexner SD: Results of perineal procedures for the treatment of rectal prolapse. Am Surg. 1997;63:9-12)). En pacientes frágiles, con comorbilidades significativas en que la anestesia general y los procedimientos intrabdominales suponen un riesgo elevado, la resección perineal mediante *staplers*, bajo anestesia raquídea es muy aconsejable, debido a una menor tasa de morbilidad operatoria y una recuperación más rápida en comparación con el abordaje intraabdominal.