



Cirugía Española



www.elsevier.es/cirugia

P-418 - TÉCNICA DELORME MODIFICADO PARA EL TRATAMIENTO DE HAMARTOMA DE CÉLULAS DE SCHWANN EN RECTO INFERIOR

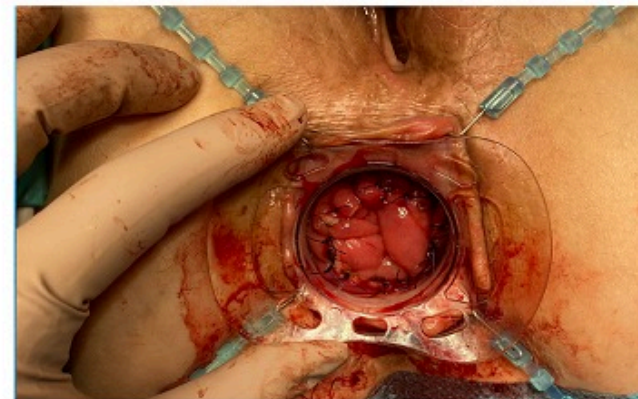
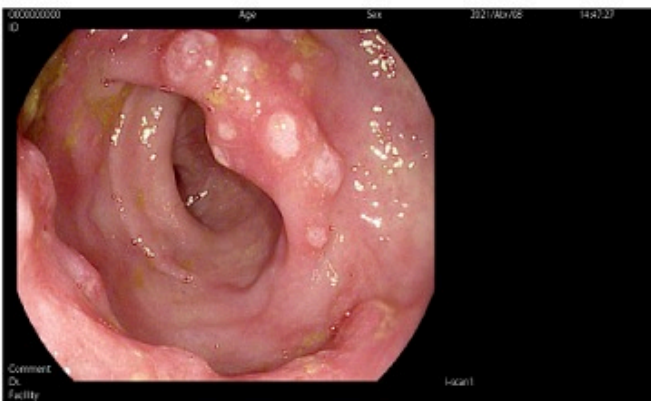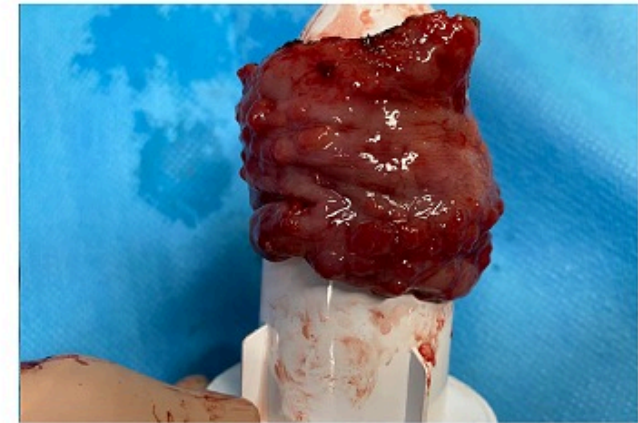
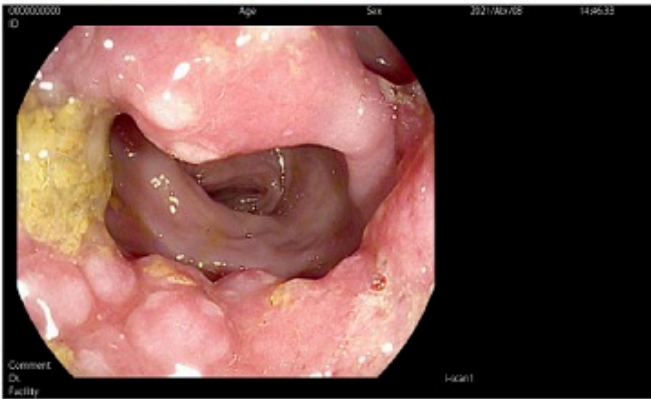
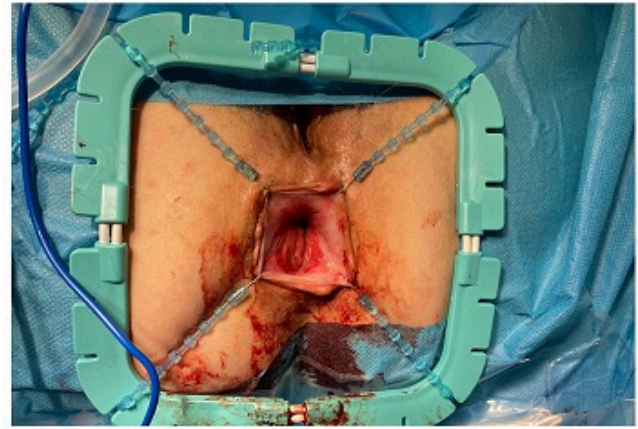
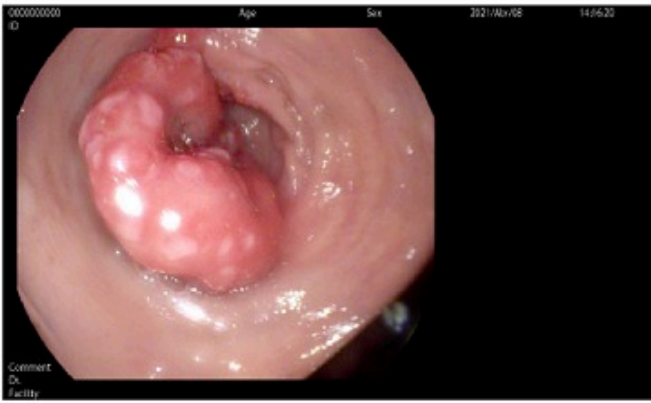Serrano Navidad, Mónica; Suárez Pazos, Natalia; Cagigas Fernández, Carmen; Gómez Ruiz, Marcos; Cristóbal Poch, Lidia; Caiña Ruiz, Rubén; del Castillo Diego, Julio José

Hospital Universitario Marqués de Valdecilla, Santander.

Resumen

Objetivos: Los hamartomas de células de Schwann (schwannomas) son lesiones mesenquimales de carácter benigno, sin asociación a síndromes hereditarios y muy poco frecuentes, suponiendo un 2-6% de todos los tumores mesenquimales y cuya localización más frecuente es el estómago, apareciendo en colon y recto en menos del 5% de los casos. Suelen ser asintomáticos y raramente presentan obstrucción y/o sangrado. Se diagnostican mediante colonoscopia con biopsia confirmatoria de proliferación de células fusiformes sin células ganglionares en la lámina propia y sin atipia, con estudio inmunohistoquímico compatible. El tratamiento recomendado, con evidencia limitada a series de casos, es la resección completa de la lesión con asa vía endoscópica, sin precisar mayor tratamiento. La realización de una mucosectomía vía transanal fue inicialmente descrita en 1900 por Edmond Delorme para el tratamiento del prolapso rectal, describiendo dicha técnica como la realización de una incisión circunferencial a 1cm de la línea dentada y resección mucosa respetando la capa muscular, realizando una plicatura de la misma de modo que el manguito mucoso cubra la plicatura de la capa muscular y se anastomose al canal anal.

Caso clínico: Presentamos el caso de una paciente de 76 años sin antecedentes de interés que a raíz de rectorragia se realiza colonoscopia que evidencia una lesión mucosa excrecente de aspecto eritematoso y punteado blanquecino en recto inferior que ocupa casi la totalidad de la circunferencia, realizándose biopsias con estudio inmunológico positivo para la proteína S100 sin anticuerpos contra NFP (proteína de neurofilamento), EMA (antígeno de membrana epitelial), CD34 y AML (anticuerpos antimúsculo liso), características compatibles con un hamartoma de células de Schwann. Se realizó un TC abdominopélvico y RMN pelvis sin datos de extensión a distancia ni otras lesiones sugestivas de malignidad. Dada la extensión y localización de la lesión se planteó una intervención quirúrgica electiva vía transanal. Se realizó una mucosectomía limitada al área de la lesión a 2 cm del margen anal con margen de mucosa libre tipo Delorme y aproximación de bordes mucosos con sutura reabsorbible monofilamento 3/0. La paciente fue dada de alta a las 24 horas de la intervención sin complicaciones posoperatorias. La anatomía patológica evidenció mucosa intestinal con hiperplasia superficial, en algunas áreas polipoides, con erosiones focales y fibrosis en la lámina propia, planteándose seguimiento endoscópico a los 6 meses de la intervención.



Discusión: La resección mucosa circunferencial transanal limitada al área de la lesión (Delorme modificado) en las lesiones mucosas rectales benignas es una alternativa adecuada para asegurar la resección completa con buenos resultados posoperatorios.