



V-226 - DIVERTICULITIS AGUDA COMPLICADA DE COLON IZQUIERDO: ¿EXISTE ESPACIO PARA LA DIVERTICULECTOMÍA?

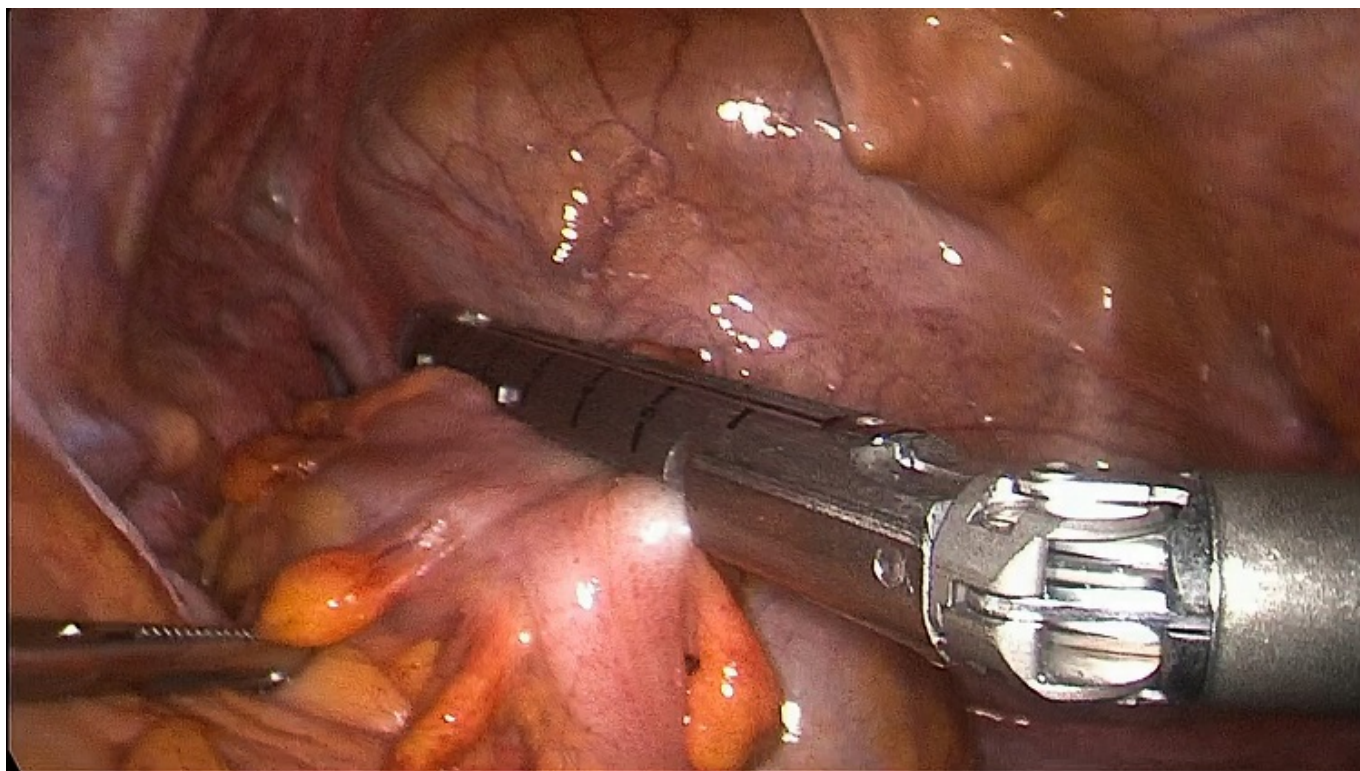
Guariglia, Claudio Antonio; Bardají, Manel; Farre, Roser; Sanchón, Lorena; Osorio, Alexander; Pardo, Sara; Font, Meritxell; Collera, Pablo

ALTHAIA Xarxa Assistencial de Manresa-Fundació Privada, Manresa.

Resumen

Objetivos: Presentamos un vídeo donde realizamos un abordaje quirúrgico mediante diverticulectomía con epiploplastia por una diverticulitis aguda perforada de un único divertículo de sigma. Los divertículos aislados de sigma son anecdóticos y la diverticulectomía aislada en diverticulitis aguda complicada es un abordaje poco frecuente y controvertido.

Caso clínico: Paciente de 66 años, acudió a Urgencias por dolor intenso en hemiabdomen inferior de 12 horas de evolución. Presentaba peritonismo focalizado en fosa ilíaca izquierda. Analítica con leucocitosis y PCR elevada. Se realizó TAC abdominal que reportaba neumoperitoneo difuso con líquido libre. Se realizó laparoscopia urgente objetivando peritonitis purulenta en pelvis (Hinchev III) y diverticulitis de único divertículo perforado en tercio medio de sigma. En vista de la indemnidad del resto de sigma, se realizó diverticulectomía intracorpórea mecánica con endograpadora y posteriormente epiploplastia con puntos de sutura. Posoperatorio correcto y alta hospitalaria a los 3 días.



Discusión: Aproximadamente el 95% de los pacientes con diverticulosis colónica de países occidentales presentan divertículos múltiples en colon izquierdo. Los divertículos aislados de sigma son anecdóticos, siendo más frecuentes en pacientes asiáticos en forma de divertículo cecal solitario. Actualmente en casos de diverticulitis aguda con perforación y peritonitis purulenta (Hinchey III) se recomienda intervención quirúrgica urgente. Si el paciente presenta buen estado general se aconseja la colectomía segmentaria con anastomosis primaria con/sin ileostomía de protección, mientras que en casos de inestabilidad hemodinámica se recomienda la intervención de Hartmann. Existe poca evidencia científica que soporte la diverticulectomía en casos de único divertículo complicado en colon izquierdo, principalmente por ser una entidad poco frecuente. Sin embargo, la evidencia es mayor en divertículos cecales aislados que, aunque siendo la mayoría estudios observacionales, presentan buenos resultados y pueden sugerir que es una estrategia quirúrgica plausible en casos seleccionados como el que presentamos en esta comunicación.