



Cirugía Española

www.elsevier.es/cirugia



P-515 - FÍSTULA ENTEROATMOSFÉRICA, UN RETO TERAPÉUTICO. USO DE SISTEMA DE PRESIÓN NEGATIVA Y CONFECCIÓN DE OSTOMÍA FLOTANTE CON DRENAJE PENROSE

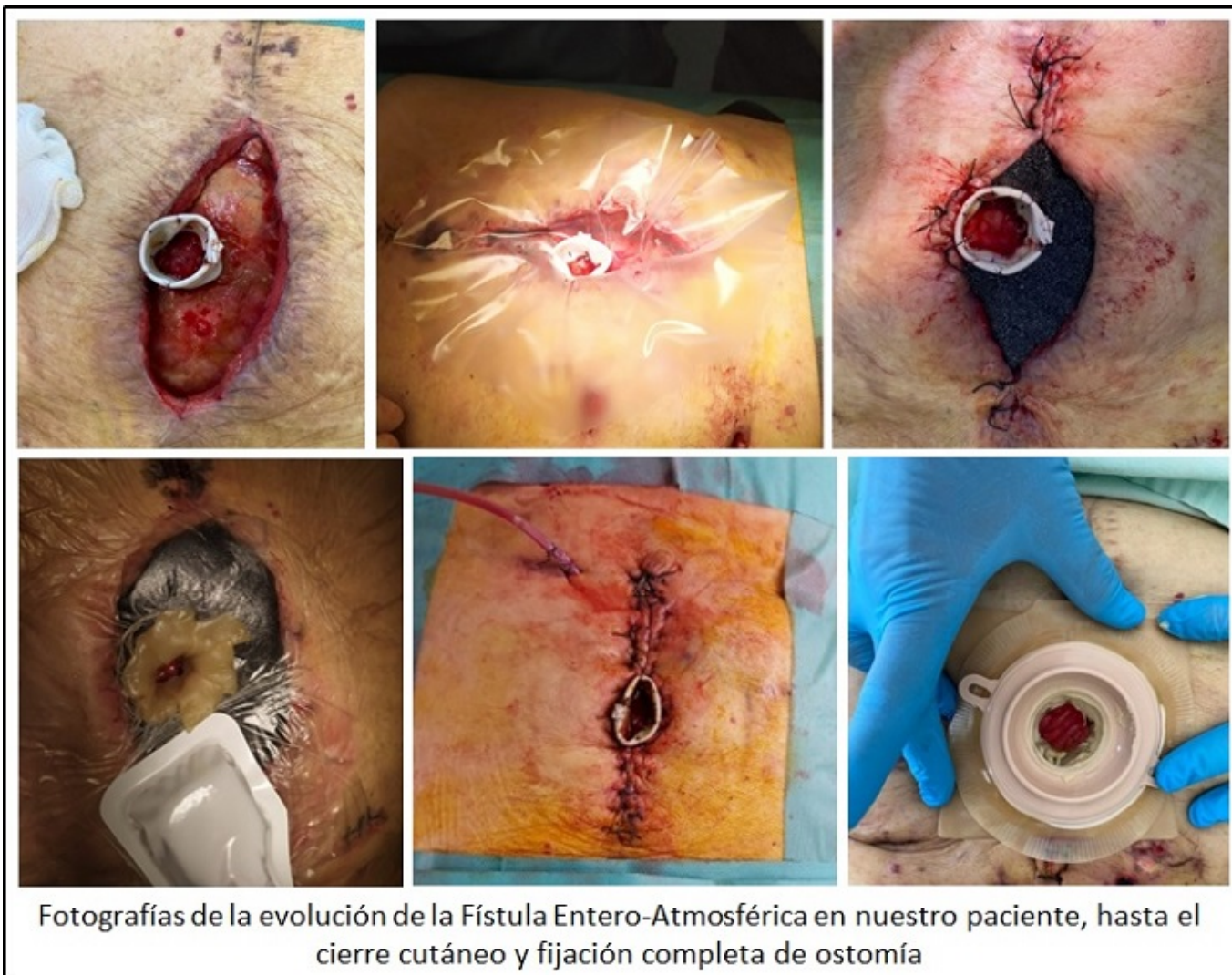
Morocho Guadalima, Gabriela Maribel; Martínez Mateo, Yvana Anavy; Robles Fraguas, Rubén; Masiá Palacios, Andrea; García Aparicio, Ángela; López Fernández, Ana Belén; Fernández Pinto, María; García Izquierdo, Fernando

Hospital Universitario de Cáceres, Cáceres, Cáceres.

Resumen

Introducción: Las fístulas enteroatmosféricas (FEA) son una entidad compleja cuyo manejo requiere de estrategias terapéuticas individualizadas y un tratamiento integral. Su incidencia es baja (1-5% de intervenciones abdominales) sin embargo presentan un alto riesgo de mortalidad (10-40%). La mayoría aparecen secundarias a lesiones enterales inadvertidas por liberación de adherencias como complicación de cirugías previas. Describimos el caso de un paciente con FEA con buen resultado tras el uso combinado de terapia de presión negativa (TPN) y drenaje Penrose para la confección del estoma flotante.

Caso clínico: Varón de 86 años con antecedentes de resección intestinal por perforación de íleon hace 30 años, hemicolectomía derecha por tumor en ciego hace 8 años y posterior intervención inmediata por fístula enterocutánea con colocación de malla de PTFE suturada a los bordes aponeuróticos por falta de aproximación de los mismos. Acude 7 años después refiriendo episodios de supuración a través de cicatriz, que no mejora a pesar de curas, por lo que se decide retirada completa de prótesis ante la sospecha de infección crónica protésica, realizando Bridging con malla biológica, siendo dificultosa la intervención debido a múltiples adherencias y deserosamientos intestinales. 2 semanas después de la intervención se evidencia débito entérico a través de drenajes subcutáneos objetivando fístula enteroatmosférica que se intenta tutorizar con una sonda Pezzer, sin obtener resultados, por lo que se confecciona una ostomía flotante mediante la sutura de drenaje Penrose al borde mucoso de la fístula, sellando el mismo con la ayuda de pasta de colostomía y fragmentos de anillo moldeable Coloplast® para evitar fugas al colocar el sistema de TPN periestomal con aspiración intermitente. Requirió varios recambios de TPN hasta lograr cierre cutáneo y fijación completa de ostomía, comprobando mediante prueba de tránsito intestinal el paso de contraste a la bolsa de ostomía. Se realizó un tratamiento integral y multidisciplinar siendo dado de alta hospitalaria tras 4 meses de evolución.



Discusión: El objetivo del tratamiento de esta entidad es el cierre de la fístula y la granulación del tejido, no obstante, esto no siempre es posible y por tanto el objetivo principal en estos casos es transformar la fístula en una ostomía que permita un fácil manejo por parte del paciente. Es fundamental el control local del efluvo intestinal puesto que este dificulta la cicatrización de la herida debido a irritación química y contaminación persistente. No obstante, es prioritario un tratamiento integral que incluya un correcto balance hidroelectrolítico, control de infección, soporte nutricional y control del débito intestinal, entre otros. En 2002 Subramaniam *et al.*, propusieron la idea del "estoma flotante", la cual se ha ido perfeccionando a lo largo de los años, incluso mediante el desarrollo de modelos en 3D para tutorizar las FEA, sin embargo, actualmente no existe una técnica idónea para el manejo definitivo. En los últimos años se han descrito técnicas como la FISPME (*Fístula-Isolation-by-Suturing-the-Penrose-drain-to-Mucosa-of-orifice-of-Entero-atmospheric-fístula*) y NITS (*New-Isolation-Technique-with-Stopper*), las cuales utilizan un drenaje Penrose suturado al borde de la fístula más un sistema de TPN periestomal, con resultados favorables, similar al obtenido en nuestro caso.