




Cirugía Española

www.elsevier.es/cirugia



P-519 - HERNIA DEL CANAL DE NUCK CON CONTENIDO DE OVARIO Y TROMPA: UNA ANEXECTOMÍA INUSUAL

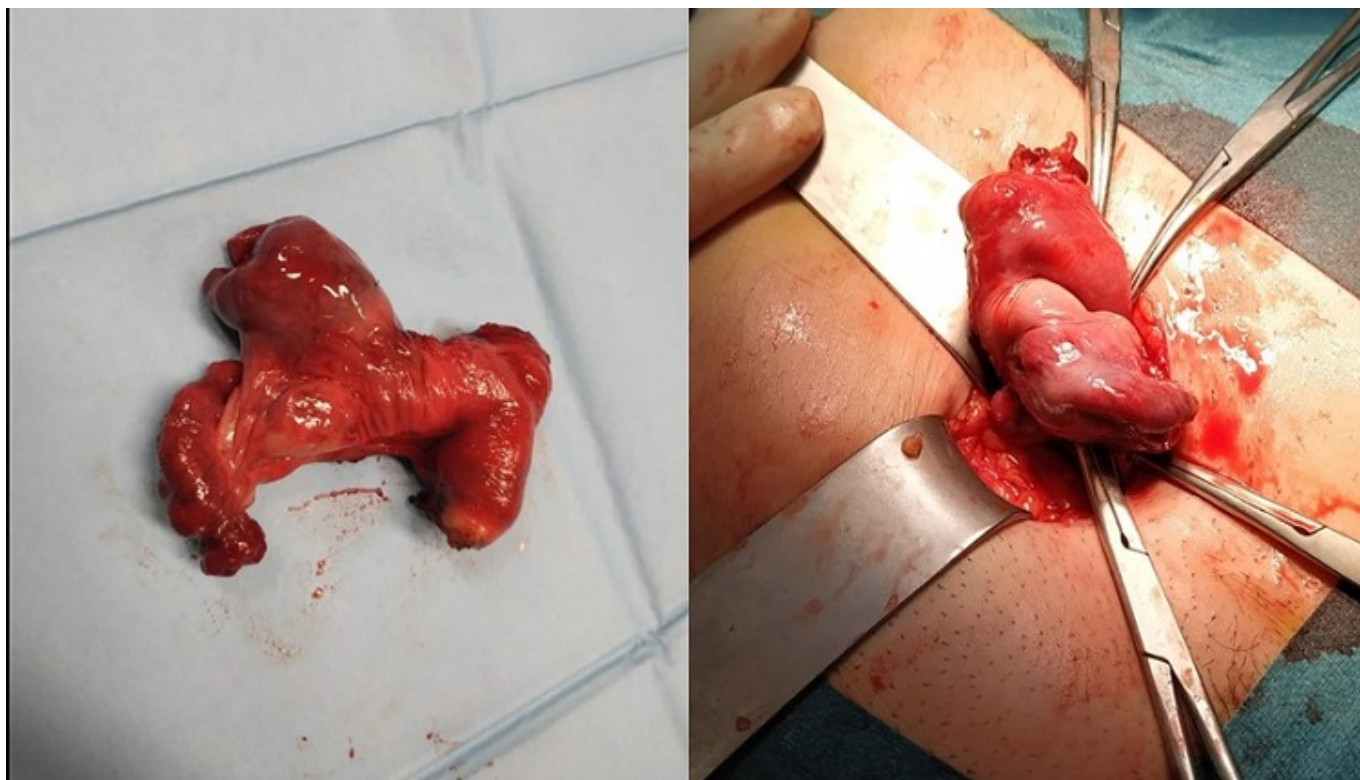
Díaz Granados, Ana; Vergara Morante, Teresa; Chas Garibaldi, María Pía; Oehling de Los Reyes, Hermann; Romera López, Ana

Hospital Universitario de San Cecilio de Granada, Granada.

Resumen

Objetivos: Revisión de la hernia del canal de Nuck a propósito de un caso.

Caso clínico: Paciente de 47 años con antecedente personal de carcinoma ductal infiltrante de mama derecha intervenido y tratado con adyuvancia radioterápica, que se encuentra actualmente en tratamiento con tamoxifeno. Es valorada en consulta de cirugía general al presentar tumoración en región inguinal izquierda de un año de evolución. A la exploración presenta molestias en región crural con protrusión durante la realización de la maniobra de Valsava, sin patología herniaria evidente. Se solicita ecografía, que informa de lesión sólida de aspecto inespecífico en región crural izquierda, que no presenta contenido líquido, grasa ni asas intestinales. Se decide ampliar el estudio con TC con contraste intravenoso, que describe el hallazgo como hernia inguinal izquierda indirecta con contenido compatible con anejo izquierdo e imagen sugerente de quiste de cuerpo lúteo. Ante tal hallazgo, se completa el estudio con resonancia magnética, identificándose una hernia del canal de Nuck izquierdo con contenido ovárico en su interior y quiste paraovárico izquierdo de 3 cm. Se decide intervención quirúrgica programada para reparación de la hernia y valoración del contenido del saco herniario. Accedemos mediante incisión inguinal izquierda, apreciando que el saco contiene al ovario izquierdo con quiste hemorrágico roto y trompa ipsilateral torsionada adherida al interior de dicho saco. Ginecología lleva a cabo la anexectomía izquierda y finalizamos con la reparación del defecto herniario mediante técnica de Litchestein con uso de malla de poliéster autoadhesiva. La evolución posquirúrgica es favorable, con herida que cicatriza sin alteraciones y sin recidiva. El resultado de Anatomía Patológica confirma la existencia de ovario y trompa de Falopio.



Discusión: Las hernias inguinales son de 9-12 veces más frecuentes en hombres que en mujeres; existiendo un riesgo de desarrollar una hernia inguinal en el periodo vital del 27-43% para los hombres, y del 3-6% para las mujeres. La región más frecuente es la izquierda. Durante el desarrollo embriológico femenino, el ligamento redondo del útero desciende hacia el labio mayor ipsilateral a través del canal inguinal. Acompañándolo, desciende una evaginación de peritoneo, el proceso *vaginalis*, formando el canal de Nuck. Por norma general se produce la obliteración del mismo, pero en caso contrario, puede albergar hernias (catalogándose como indirectas) o hidroceles (patología congénita que se debe introducir en el diagnóstico diferencial de la tumoración inguinal femenina, si bien mayoritariamente son diagnosticados durante la cirugía por sospecha de hernia). El contenido del saco herniario en el canal de Nuck es más frecuentemente el intestinal y la grasa peritoneal, encontrándose los elementos gonadales en segundo lugar. Dicha herniación puede desencadenar patología emergente como la incarceration, estrangulación o torsión ovárica; por lo que un diagnóstico y tratamiento precoces son claves. La prueba de imagen para un primer acercamiento ante una tumoración inguinal debe ser la ecografía con transductor de alta frecuencia, y en caso de no ser concluyente, se recurrirá a la resonancia magnética para la adecuada caracterización de estructuras.