



P-572 - MICAP: LA POSIBILIDAD DE RECONSTRUIR LOS CUADRANTES INTERNOS DE LA MAMA

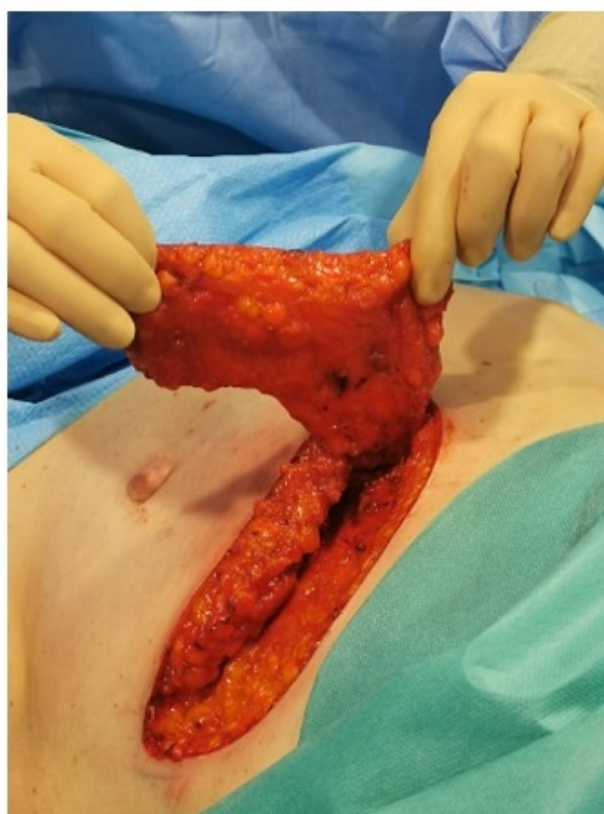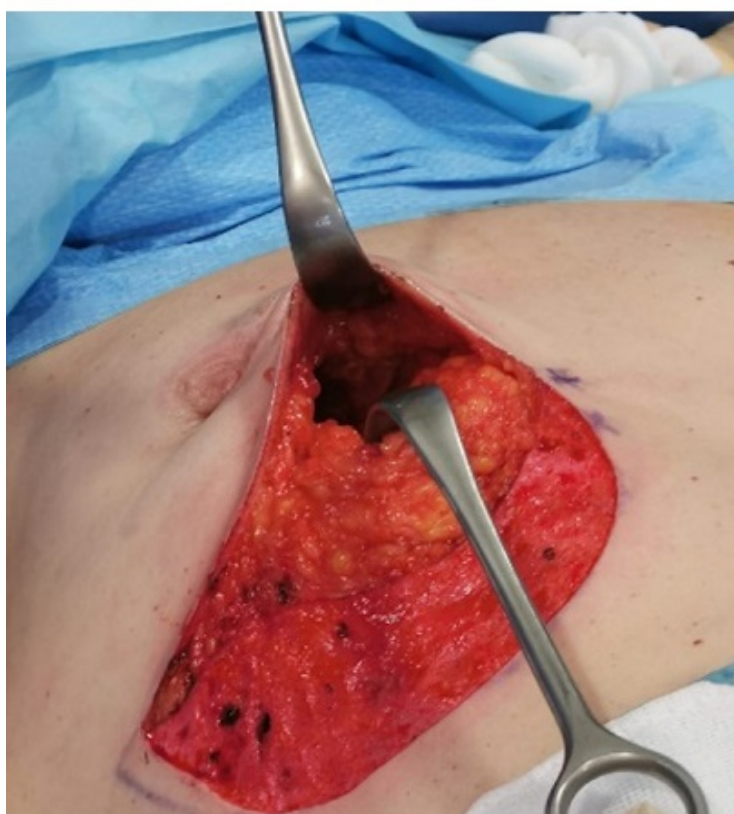
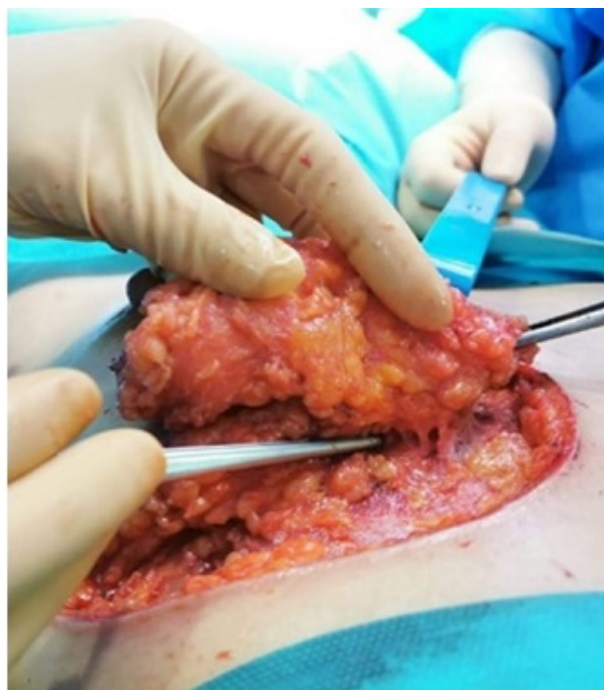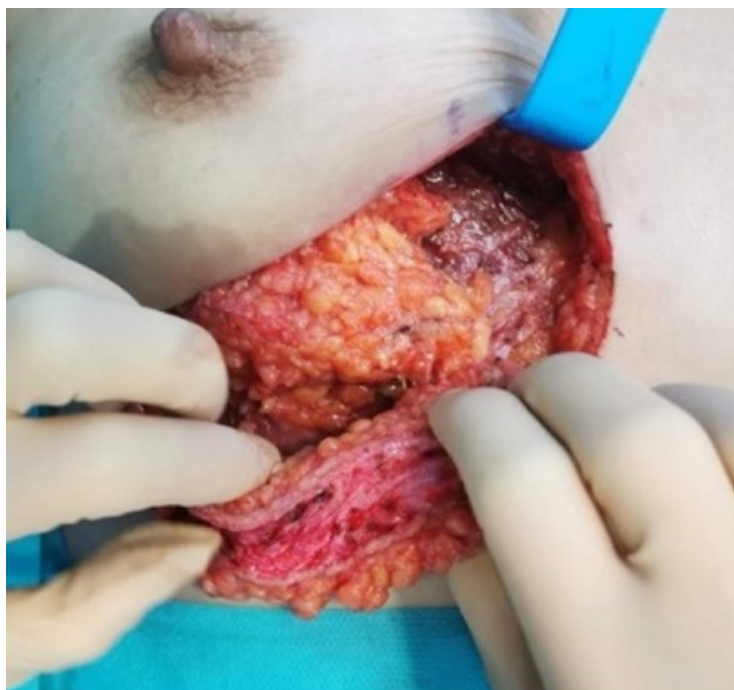Ramírez Bescos, María; Ferrero San Román, Carla; Valdazo Gómez, Adela; Sánchez Egido, Iris; Latorre Marlasca, Lucía; Colmenarejo García, Esther; Martín Merino Acera, María del Rosario; Paseiro Crespo, Gloria

Hospital Infanta Leonor, Madrid.

Resumen

Introducción: Desde hace años se conoce que el límite de la cirugía conservadora mamaria se encuentra en la relación entre el volumen tumoral y el de la mama. Así, las mamas de pequeño y mediano tamaño admitirán resecciones menos extensas, sobre todo si los tumores están localizados en cuadrantes internos, en los que una extirpación de un 10% del volumen mamario puede suponer un importante defecto estético y la decisión de realizar una mastectomía. Presentamos dos casos de pacientes con mamas de pequeño-mediano tamaño y tumores localizados en intercuadrantes internos de la mama (ICI). En ambas se reconstruyó el defecto mamario empleando un colgajo de perforantes de las arterias intercostales mediales (MICAP).

Casos clínicos: Caso 1: paciente de 54 años de edad que acudió a consulta refiriendo tumoración palpable en ICI de mama derecha. En las pruebas de imagen se objetivó un nódulo de 19 × 14 mm. y medialmente al mismo, otro de menor tamaño (4,8 × 1,8 mm.). Además, lateralmente al tumor, se observaba una agrupación de microcalcificaciones sospechosas de 12 × 6 mm. El informe anatomopatológico de la BAG fue de carcinoma mucinoso. Al tener que extirpar el tumor junto con la zona de microcalcificaciones adyacentes, el defecto estético no era aceptable, por lo que, intentando evitar una mastectomía, se ofreció a la paciente la realización de tumorectomía guiada por arpón (para delimitar la zona de microcalcificaciones), BSGC y reconstrucción de la zona de resección tumoral con colgajo MICAP. Caso 2: paciente de 59 años valorada en consulta tras realización de pruebas de *screening*. En la mamografía con tomosíntesis se observaban dos nódulos con realce poscontraste (uno principal de 10 mm. y otro satélite de 4 mm), que en conjunto medían 2,5 cm. de diámetro. La RMN confirmó el diagnóstico y la BAG del tumor fue informada como carcinoma ductal infiltrante grado 1. La extirpación de este volumen con márgenes de seguridad, en ICI de la mama, suponía un reto a la hora de evitar deformidades futuras. Tras comentar las posibilidades con la paciente, se realizó una doble tumorectomía guiada por arpón, BSGC y remodelado mamario empleando un colgajo MICAP. Las pacientes fueron dadas de alta el mismo día de la cirugía y no existieron complicaciones posquirúrgicas. En ninguno de los dos casos se necesitó reintervención por afectación de márgenes. La estética fue muy buena y ambas pacientes manifestaron encontrarse satisfechas con el resultado.



Discusión: La posibilidad de reconstrucción parcial de la mama tras cirugía conservadora empleando colgajos de perforantes musculocutáneas ha abierto una nueva era en la cirugía mamaria, permitiendo realizar procedimientos oncológicamente seguros, menos mutilantes, con escasas complicaciones y un resultado estético excelente.