



# Cirugía Española



[www.elsevier.es/cirugia](http://www.elsevier.es/cirugia)

## P-665 - HERNIA INGUINAL COMPLICADA POR TRAUMATISMO. A PROPÓSITO DE UN CASO CLÍNICO

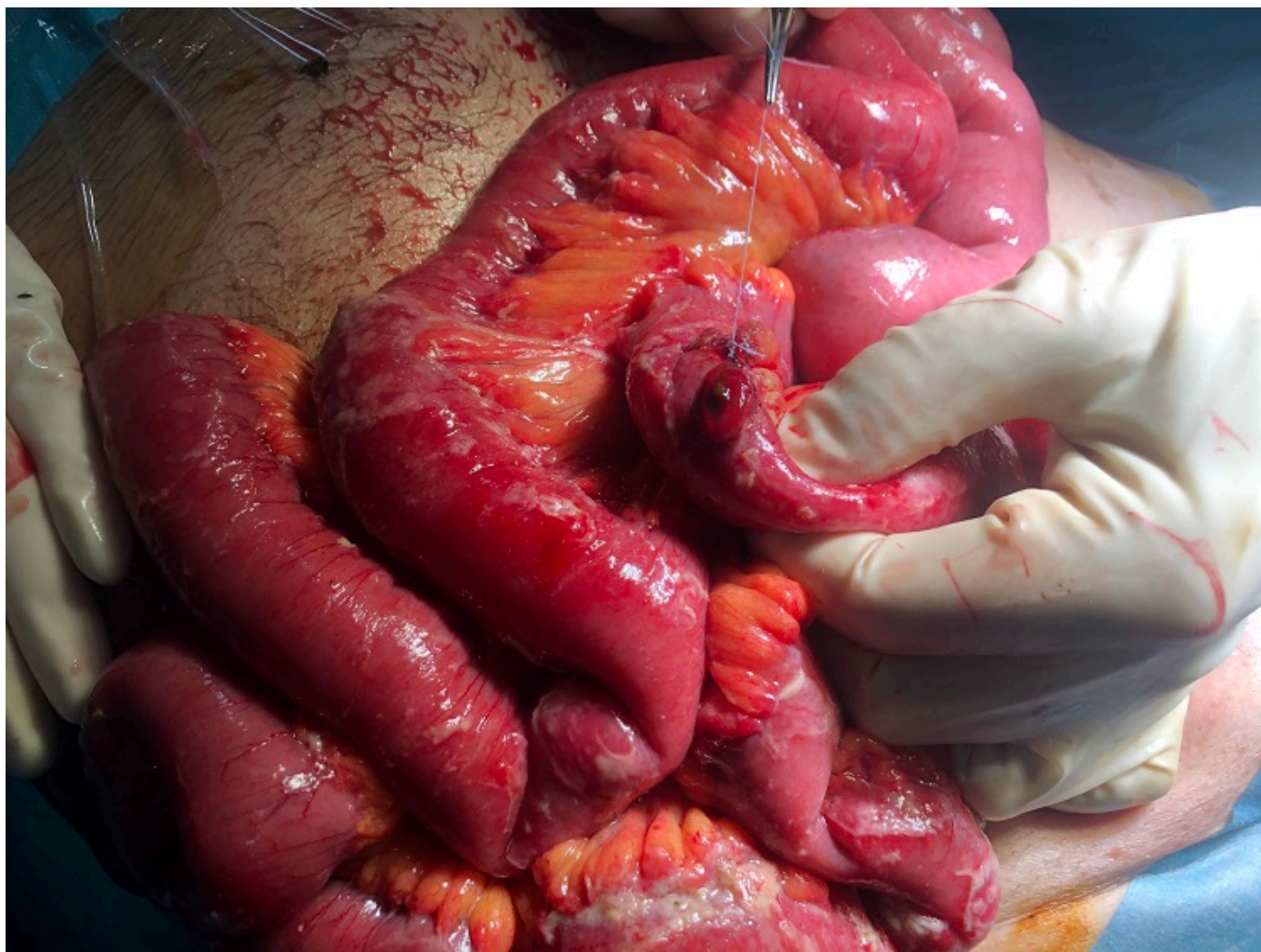
*Monje Salazar, Cristina; Cuba Castro, Jose Luis; Cabrera Bermón, Juan Manuel; de Luna Díaz, Resi*

*Hospital Clínico Universitario Virgen de la Victoria, Málaga.*

### Resumen

**Introducción:** Presentar el caso de un varón de 73 años que tras sufrir coz de caballo sobre una hernia inguinal derecha grande con contenido intestinal, presenta complicación por perforación de segmento de intestino.

**Caso clínico:** El paciente consulta en urgencias con un abdomen distendido, doloroso, con defensa generalizada, Presenta taquicardia y taquipnea, aunque mantiene tensión arterial aceptable. A la exploración se evidencia hematoma en zona inguinal derecha y raíz de muslo derecho. Ante la sospecha de complicación de la hernia inguinal ya conocida, se realiza TAC de abdomen urgente en el que se evidencia neumoperitoneo, engrosamiento parietal de asas ileales en fosa iliaca derecha, y líquido libre intraabdominal. Destaca burbuja de neumoperitoneo en bolsa escrotal/canal inguinal derecho. El principal diagnóstico de sospecha fue la perforación intestinal por estallido como consecuencia del traumatismo sobre asa intestinal contenida en saco herniario. No se podía descartar tampoco una perforación intestinal secundaria a isquemia intestinal del asa contenida en la hernia como consecuencia de lesión del meso secundaria a traumatismo de alta energía, bien sobre la zona de la región inguinal, o bien sobre el abdomen (lesión por desgarró o lesión en asa de balde). Se decide laparotomía urgente, identificando perforación en íleon terminal y peritonitis fecal generalizada asociada. Se realizó cierre simple de la perforación y lavado de cavidad.



**Discusión:** Existen tres tipos de lesión intestinal por traumatismo abdominal cerrado de alta energía: aplastamiento, desgarro o estallido. La perforación intestinal por estallido secundario a traumatismo directo sobre hernia inguinal con contenido intestinal, donde se produce un gran aumento de presión sobre un segmento de intestino relleno de líquido, es una circunstancia extremadamente poco frecuente, habiendo reportados en la literatura poco más de 6 casos. En la mayoría de ellos, se describe el estallido del asa intestinal como la causa más probable de perforación, por el compromiso de espacio en el saco herniario, que favorece el aumento de presión referido. La presencia de una hernia inguinal como aspecto agravante en el contexto de un politraumatismo como es una cox de caballo, no debe interferir en la cirugía de control de daños como abordaje prioritario. La reparación herniaria en el mismo acto quirúrgico está condicionada por el grado de peritonitis y la situación hemodinámica del paciente, siendo desfavorable en nuestro caso.