



Cirugía Española



www.elsevier.es/cirugia

P-679 - MANEJO DE PERFORACIÓN ESOFÁGICA EN HOSPITAL COMARCAL. A PROPÓSITO DE UN CASO

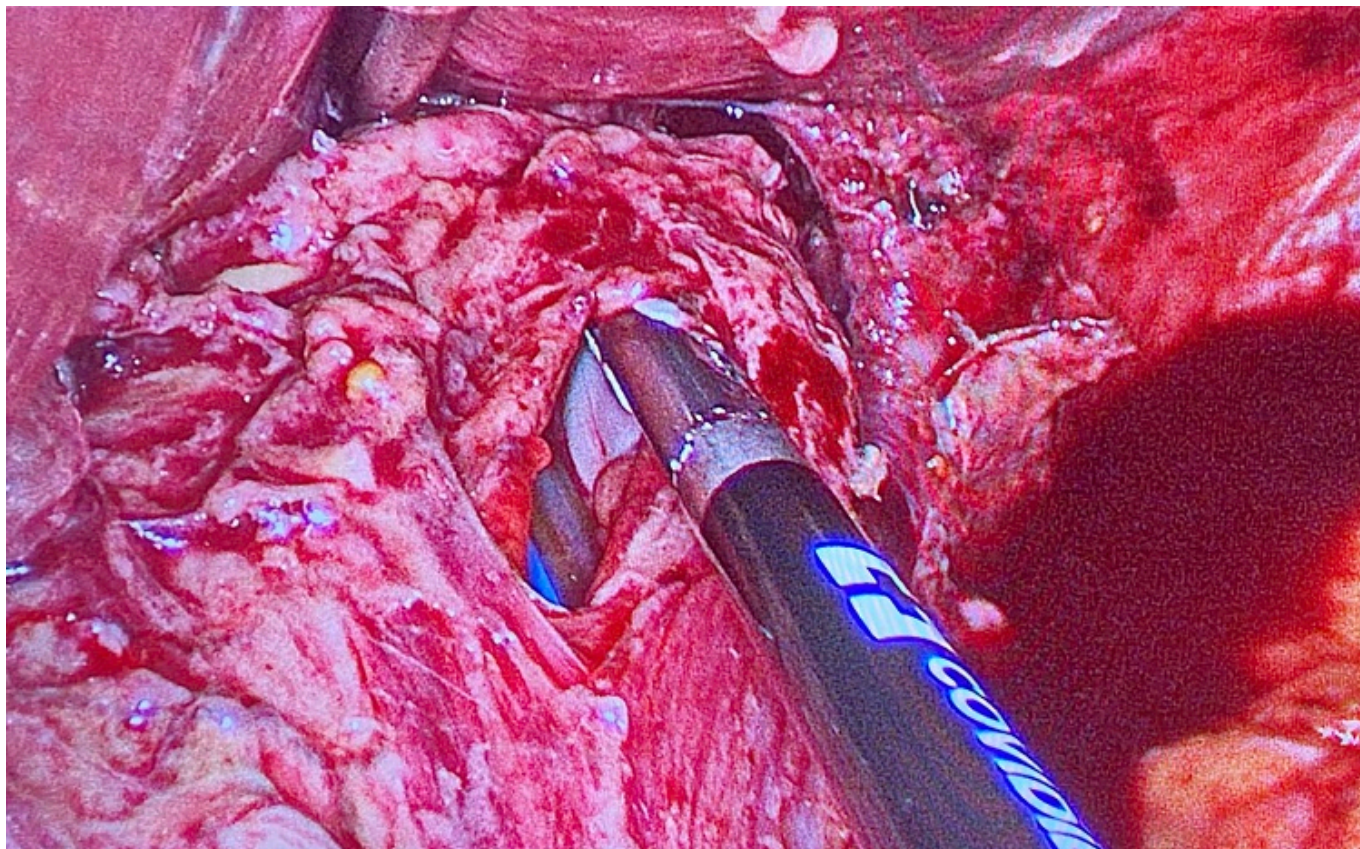
Lara Fernández, Yaiza; Gila Bohórquez, Antonio; de La Herranz Guerrero, Pablo; Guerrero Ramírez, Jose Luis; García Moreno, Joaquín Luis; Gómez Menchero, Julio

Hospital General Básico de Riotinto, Minas de Riotinto.

Resumen

Introducción: La perforación esofágica es una patología muy poco frecuente y es un verdadero reto para el cirujano. Es una urgencia medicoquirúrgica que conlleva una elevada morbilidad y cuya mortalidad puede alcanzar el 30%. Los principales factores de morbimortalidad son la edad avanzada, contaminación pleural, sepsis y la etiología maligna. Es fundamental el diagnóstico temprano para realizar el tratamiento lo más precoz posible, puesto que el diagnóstico tardío disminuye notablemente la posibilidad de supervivencia.

Caso clínico: Presentamos el caso de un varón de 49 años sin antecedentes de interés que acude a urgencias en dos ocasiones, en un intervalo de 10 horas, por dolor abdominal en hemiabdomen izquierdo y vómitos. En la primera visita es alta ante la normalidad analítica y ausencia de signos de alarma. En la segunda valoración, presenta notable aumento del dolor abdominal de forma generalizada con defensa, así como cortejo vegetativo y taquicardia sinusal, y ascenso de reactantes de fase aguda. Se realiza TC abdominal con contraste, evidenciando en los cortes torácicos la presencia de hernia de hiato con neumomediastino, así como paredes gástricas engrosadas. Ante estos hallazgos y la situación clínica del paciente se desestima traslado a centro de referencia y se indica intervención quirúrgica urgente. Se realiza abordaje laparoscópico, abdominalizando el esófago distal unos 5 cm, evidenciando desgarro de 2-3 cm en esófago distal lateral izquierdo, con una colección mediastínica adyacente a la unión esofagogástrica. Tras realizar lavado y desbridamiento, dada la etiología aparentemente benigna de la perforación, se decide cierre primario de esta a puntos sueltos y refuerzo con funduplicatura de Nissen, comprobando estanqueidad con azul de metileno, así como colocación de drenajes aspirativos transhiatales. El posoperatorio inmediato transcurre en UCI, decidiendo traslado a UCI de hospital de referencia de tercer nivel a las 24h tras asegurar estabilidad del paciente, ante las potenciales complicaciones que podrían derivar en el posoperatorio, para poder ofrecer un manejo multidisciplinar. El paciente pasa a planta a los 5 días, presentando evolución favorable y siendo alta a los 12 días posoperatorios tras precisar toracocentesis evacuadora de derrame pleural. Tras 10 meses de seguimiento, el paciente se encuentra asintomático con control mediante tránsito baritado que descarta estenosis u otra alteración.



Discusión: El manejo de la perforación esofágica es un gran reto para el cirujano. La reparación primaria es una estrategia razonable a tener en cuenta en aquellos casos de perforación no maligna. El intervalo de tiempo desde que se produce el daño hasta su diagnóstico, con su consecuente manejo terapéutico, es el principal predictor de supervivencia para el paciente. Es fundamental un manejo multidisciplinar (cirugía general, cirugía torácica, radiología intervencionista, endoscopistas, intensivistas) en centros de referencias, dada su escasa prevalencia. Sin embargo, debemos individualizar la indicación terapéutica en función del paciente y de la situación clínica, así como de los recursos disponibles, teniendo en cuenta la distancia al centro de referencia más cercano, y la experiencia del cirujano.