



## P-731 - ABDOMEN AGUDO COMO MANIFESTACIÓN DE UN TUMOR DEL ESTROMA GASTROINTESTINAL DE LOCALIZACIÓN YEYUNAL

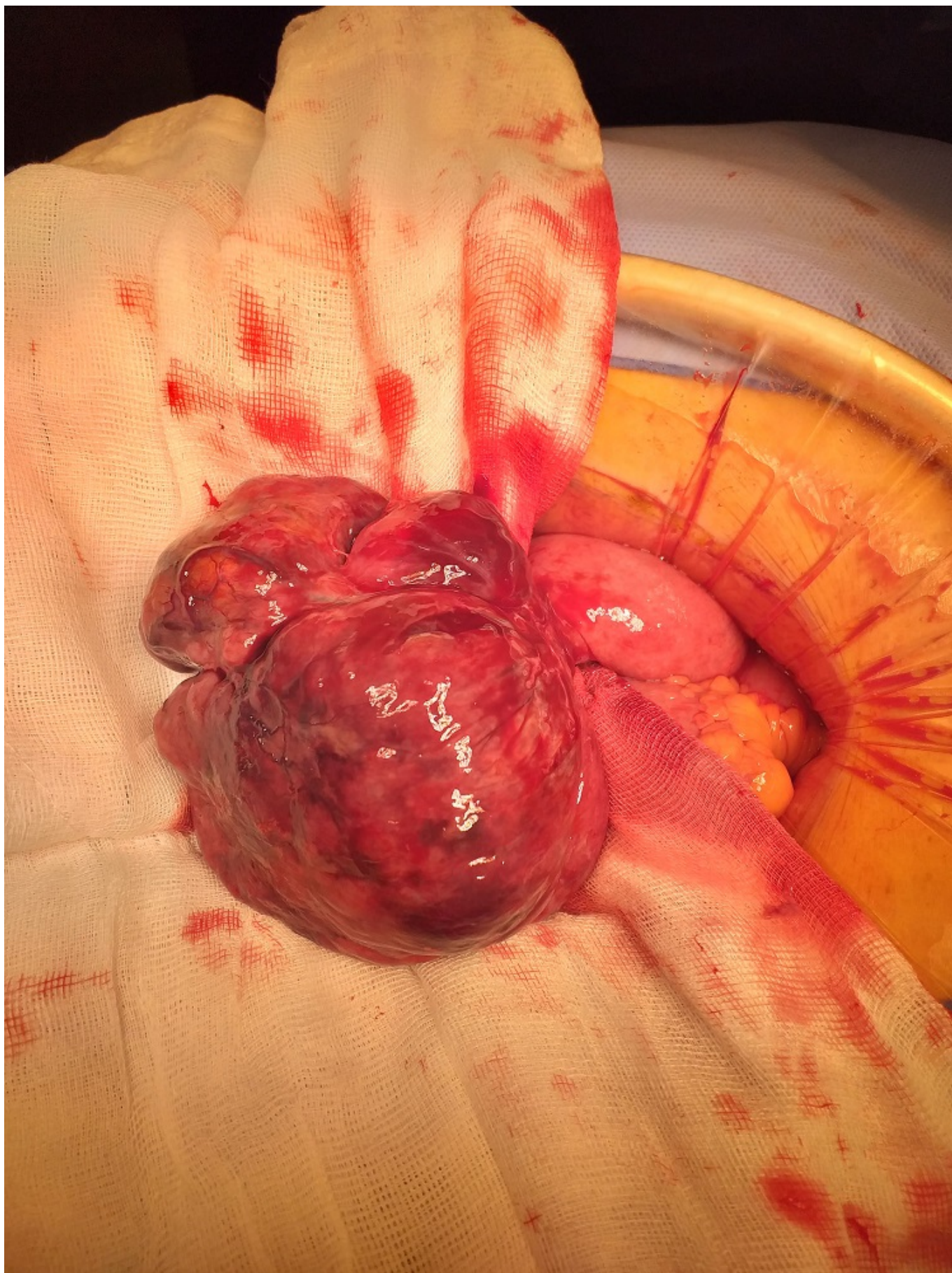
Guerrico Tome, Leire; Carballo Rodríguez, Laura; Inchaurredo Moreno, María Isabel; de Ariño Hervas, Itziar; Enríquez Navascués, Jose María

Hospital Donostia, San Sebastián.

### Resumen

**Introducción:** El tumor del estroma gastrointestinal (GIST) es la neoplasia mesenquimal más común del tracto gastrointestinal. El origen más probable de los GIST son las células intersticiales de Cajal del plexo mientérico y surgen como consecuencia de una mutación en el gen C-KIT o PDGFRA habitualmente. Es una entidad clínica infrecuente, pero cuya incidencia ha aumentado en los últimos años, por lo que es importante conocer su existencia y manejo para nuestra práctica clínica. Dada la aparición tardía y la inespecificidad de los síntomas su diagnóstico resulta un reto. Os presentamos el caso de un varón con un tumor del estroma gastrointestinal (GIST) de localización yeyunal que fue tratado de urgencia en nuestro servicio y mediante el cual hemos podido realizar una actualización de dicha patología.

**Caso clínico:** Varón de 61 años con antecedente de DM2 y sin otros antecedentes medioquirúrgicos de interés que acude a urgencias por dolor periumbilical de inicio brusco tras trasgresión dietética que asocia fiebre y sensación nauseosa. El paciente presentaba un abdomen indurado, difusamente doloroso a la palpación con defensa muscular e irritación peritoneal. Los resultados de laboratorio revelaron leucocitosis y elevación de los valores de reactantes de fase aguda (proteína C reactiva y procalcitonina). El TC abdominal mostró una tumoración ulcerada y perforada asociada a moderado neumoperitoneo. Se realizó una laparotomía exploradora de urgencia donde se observó una tumoración pediculada en el borde antimesentérico a nivel de yeyuno sin compromiso de la luz intestinal con una brida vascularizada desde la tumoración hasta el peritoneo. Se realizó sección de la brida y exéresis de la tumoración pediculada dejando un margen mínimo de 1 cm. El informe anatomopatológico reveló un GIST positivo para la mutación C-KIT (negativo para PDGFRA) con riesgo de progresión tumoral elevado (85%). El paciente tuvo una recuperación sin incidentes y fue dado de alta al octavo día posoperatorio. Actualmente se encuentra en tratamiento adyuvante con Imatinib sin signos de recidiva.



**Discusión:** El diagnóstico precoz de los tumores del estroma gastrointestinal sigue siendo difícil dada la aparición tardía y la múltiple variedad de manifestaciones con las que pueden debutar. Se necesitan estudios futuros para mejorar las estrategias diagnósticas de estos tumores. Completar el diagnóstico con una correcta estratificación del riesgo es importante para decidir el tratamiento

idóneo de cara a la mejora del pronóstico. Esta estratificación debería basarse en la tasa mitótica, el tamaño y la localización tumoral. Una resección quirúrgica completa es el tratamiento de elección, siendo innecesaria la linfadenectomía y la ampliación de márgenes más allá de 1 cm. El conocimiento de la biología del tumor ha permitido el desarrollo de terapias dirigidas y la mejora del pronóstico, pero se recomienda la realización de más ensayos clínicos para casos refractarios a terapias basadas en la inhibición de KIT.