



Cirugía Española

www.elsevier.es/cirugia



P-736 - CAVECTOMÍA CON Y SIN RECONSTRUCCIÓN VASCULAR EN SARCOMAS RETROPERITONEALES CON AFECTACIÓN DE VENA CAVA INFERIOR: A PROPÓSITO DE 2 CASOS

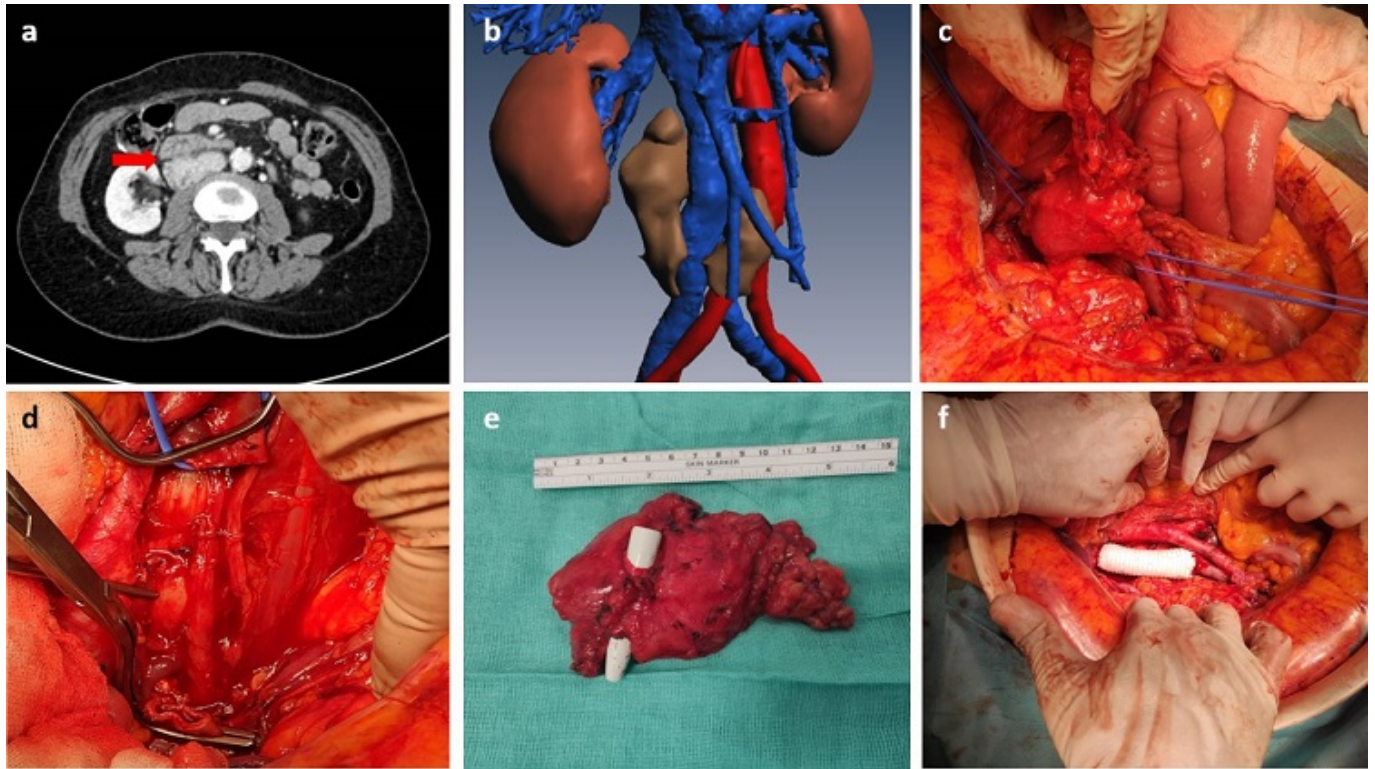
Domínguez Prieto, Víctor; Cidón Palacio, Marta; Martín Sánchez, Mario; González Soares, Sara; Escanciano Escanciano, Manuel; Meliga, Cecilia; Villarejo Campos, Pedro; Jiménez Fuertes, Montiel

Fundación Jiménez Díaz, Madrid.

Resumen

Introducción: Los sarcomas retroperitoneales son neoplasias infrecuentes pero agresivas con mal pronóstico a largo plazo. Por su localización, con frecuencia infiltran estructuras retroperitoneales vitales que determinan su resecabilidad. Presentamos 2 casos de sarcomas retroperitoneales con infiltración de vena cava inferior intervenidos: en uno de ellos se realizó reconstrucción mediante prótesis de PTFE, mientras que en el segundo caso no se realizó reconstrucción vascular.

Casos clínicos: Caso 1: con reconstrucción. Mujer de 69 años, con antecedente de hemicolectomía derecha laparoscópica por adenocarcinoma de colon. En un TC de seguimiento se evidenció una lesión retroperitoneal de partes blandas rodeando la vena cava inferior (a). La biopsia percutánea resultó compatible con liposarcoma desdiferenciado de bajo grado. Para la planificación quirúrgica se realizó una reconstrucción tridimensional (b) que muestra cómo la lesión englobaba la vena cava infrarrenal. Se llevó a cabo posteriormente la resección en bloque de la lesión (c-e), que infiltraba un segmento corto de la vena cava infrarrenal a este nivel, y reconstrucción vascular con prótesis de PTFE (f). El posoperatorio cursó sin complicaciones hasta el alta. Caso 2: sin reconstrucción. Varón de 37 años que consulta por dolor lumbar derecho. Se realizó una TC en la que se observó una gran masa infiltrativa retroperitoneal con afectación y trombosis tumoral de la vena cava inferior. Se realizó una ecografía *doppler* preoperatoria en la que el riñón izquierdo presentaba un adecuado drenaje venoso a través de ramas colaterales a la vena esplénica. La biopsia percutánea resultó compatible con leiomiomasarcoma. Se llevó a cabo la resección en bloque del tumor, el riñón derecho y la vena cava inferior, que se encontraba totalmente ocluida por el trombo tumoral, desde la bifurcación de las venas ilíacas hasta la salida de las suprahepáticas. Dado que se trataba de un segmento largo de cava y el paciente presentaba una importante colateralidad venosa, se decidió no realizar reconstrucción vascular. Durante el posoperatorio, presentó edema escrotal leve sin edema de miembros inferiores y deterioro inicial de la función renal con oligoanuria que mejoró tras expansión de volumen y diuréticos, sin otras complicaciones hasta el alta. Se realizó una nueva ecografía *doppler* del riñón izquierdo que confirmó la persistencia de un adecuado drenaje venoso a través de colateralidad a la vena esplénica.



Discusión: Los sarcomas retroperitoneales requieren una cirugía compartimental agresiva que incluya la resección de la vena cava inferior si se encuentra afectada por el tumor. Cuando se trata de un segmento corto de la vena puede realizarse reconstrucción vascular mediante prótesis o injertos. No obstante, en casos en los que un segmento largo se encuentra infiltrado y trombosado de forma crónica, el desarrollo de circulación colateral permite realizar la cavectomía sin reconstrucción vascular.