



Cirugía Española



www.elsevier.es/cirugia

P-737 - CISTOADENOMA SEROSO RETROPERITONEAL. UNA ENTIDAD INFRECUENTE

Latorre Fragua, Raquel; López Marcano, Aylhin; Ramiro Pérez, Carmen; Picardo Gomendio, María Dolores; Gorini, Ludovica; Arellano González, Rodrigo; Díaz Candelas, Daniel; de La Plaza Llamas, Roberto

Hospital Universitario, Guadalajara.

Resumen

Introducción: El cistoadenoma mucinoso retroperitoneal primario es un tumor muy infrecuente, con menos de 100 casos descritos en la literatura, de origen incierto y que afecta principalmente a mujeres.

Caso clínico: Mujer de 65 años con antecedentes oncológicos múltiples, neoplasia de ovario intervenida en 1997 con histerectomía + doble anexectomía. Tumor de Whartin parotídeo izquierdo, intervenido en 2012. Neoplasia vesical tratada con RTU en 2014. Duodenopancreatectomía cefálica y adrenelectomía en 2019 por adenocarcinoma de células en anillo de sello sobre adenoma vellosa en la ampolla de Vater pT1N0 y adenoma suprarrenal izquierdo. En TAC de seguimiento se observa lesión quística retroperitoneal de nueva aparición. Se completa estudio con colonoscopia y PET sin hallazgos relevantes. Posteriormente y como consecuencia de la pandemia se realiza nuevo TAC a los 6 meses observándose discreto crecimiento de la lesión quística por lo que se programa laparotomía. Durante la cirugía se realiza resección completa de lesión quística situada a nivel retrocecal. La histología fue compatible con cistoadenoma seroso de 9 × 6 cm sin datos de malignidad. Alta al tercer día (Clavien 0/CCI 0). Control al año sin datos de recidiva. El cistoadenoma mucinoso retroperitoneal primario representa tan solo el 0,01-0,2% de todas las neoplasias retroperitoneales. Puede alcanzar grandes dimensiones, esto se explicaría por la presencia de receptores estrogénicos, los cuales favorecerían su crecimiento. En base a los hallazgos histológicos se describen 3 tipos: cistoadenoma mucinoso simple, el más frecuente, comportamiento benigno con paredes finas y bien delimitado; cistoadenoma mucinoso *borderline*, el menos frecuente, contiene nódulos de carcinoma *in situ* y posee bajo potencial maligno, y cistoadenocarcinoma mucinoso maligno, con tendencia a la recidiva y aparición de metástasis. El diagnóstico es difícil, generalmente asintomático pudiendo producir síntomas asociados a su crecimiento y las técnicas de imagen, pueden ser sugestivas pero no concluyentes para el diagnóstico definitivo de la lesión. El diagnóstico definitivo se consigue tras el análisis de la pieza quirúrgica, no siendo recomendable la punción previa. Es importante realizar un diagnóstico diferencial con otras tumoraciones retroperitoneales como teratoma quístico, linfangioma quístico, quiste renal y neoplasia quística de páncreas u ovario, para lo cual es clave establecer la ausencia de dependencia de otros órganos retroperitoneales. El tratamiento de elección es la exéresis completa con cápsula íntegra. Los factores pronósticos y de recidiva, son el grado histológico y la integridad capsular durante la extracción quirúrgica. El tamaño del tumor no ha demostrado ser un factor

pronóstico determinante. Debido a que el diagnóstico definitivo solo puede determinarse con el análisis anatomopatológico de la pieza quirúrgica, consideramos recomendable la indicación quirúrgica en el momento del diagnóstico y no realizar controles radiológicos periódicos.

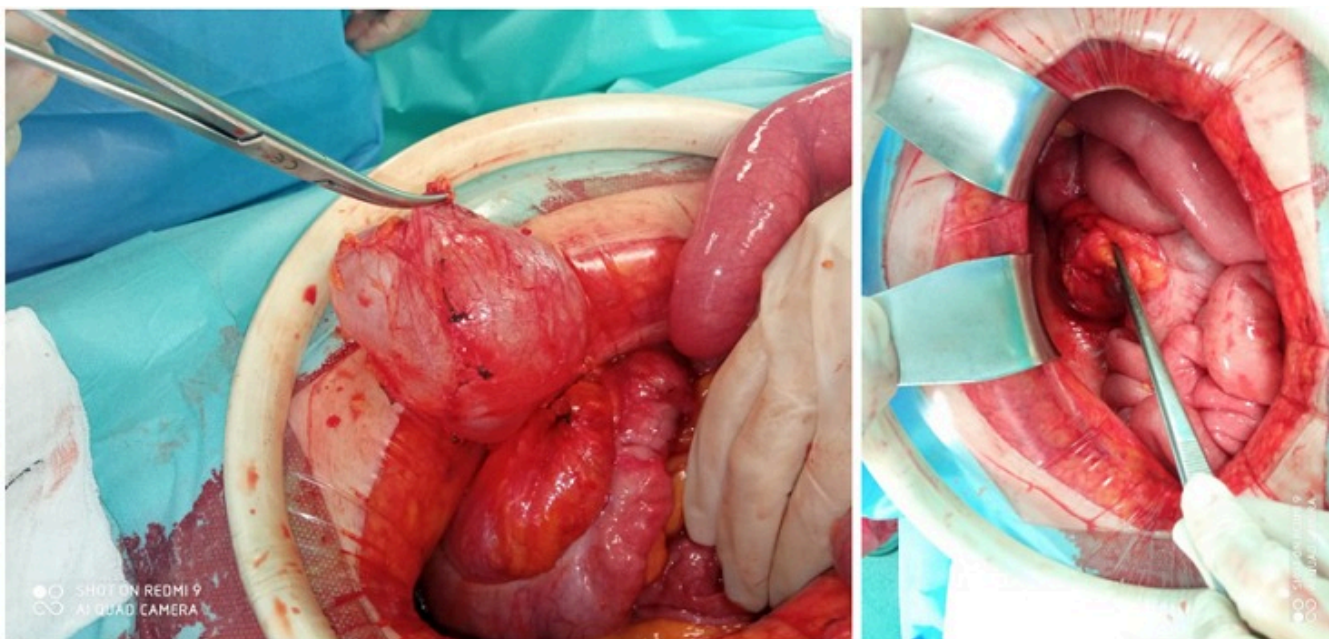


Imagen 1. Hallazgos intraoperatorios, lesión quística situada a nivel retrocecal.