

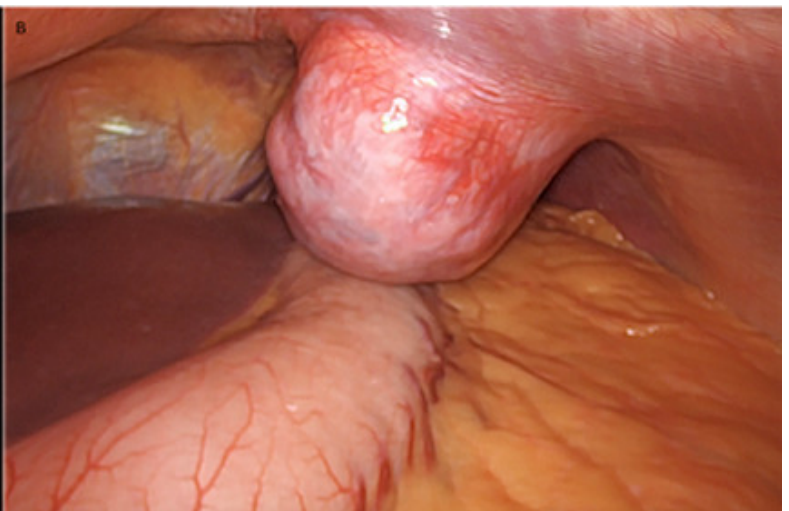
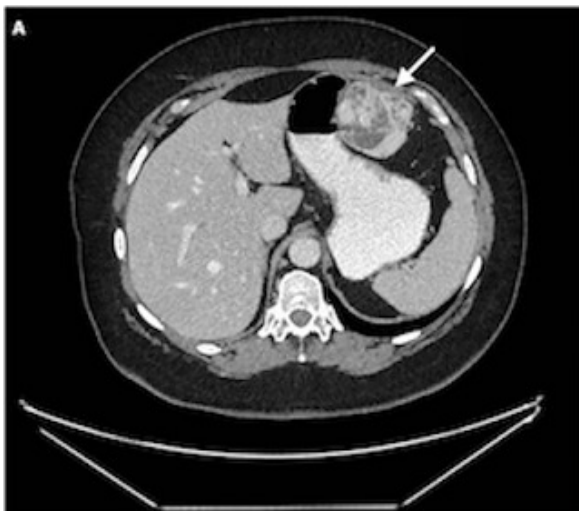## P-039 - TUMOR FIBROSO SOLITARIO DE LA PARED ABDOMINAL

Ruiz Juliá, María Luisa; Ruiz Luque, Virgilio; Ariza Estepa, Macarena; Díaz Roldán, Jorge; Parra Membrives, Pablo  
Hospital Universitario de Valme, Sevilla.

### Resumen

**Introducción:** El tumor fibroso solitario (TFS) es una neoplasia de origen mesenquimal poco frecuente. Habitualmente se localizan a nivel intratorácico. Otras localizaciones han sido descritas, sin embargo, existen muy pocos casos descritos asentados en pared abdominal. Los TFS de la pared abdominal (TFS-PA) representan menos del 2% de todos los tumores de tejidos blandos habiéndose descrito en la actualidad, hasta donde llega nuestro conocimiento, 20 casos en la literatura.

**Caso clínico:** Mujer de 54 años con antecedentes de litiasis renal que se nos deriva por hallazgo incidental en una TC de lesión sólida en contacto o dependiente de curvatura mayor gástrica de 57 mm altamente sugestiva de GIST (fig. A). La exploración física fue normal. El estudio se completó con ecoendoscopia. Durante la cirugía se evidenció una tumoración extraperitoneal en pared abdominal anterior de unos 6 cm de diámetro, dependiente del músculo transverso. Se realizó la exéresis del tumor por vía laparoscópica (fig. B). La paciente fue dada de alta a las 24 h sin complicaciones y encontrándose actualmente en seguimiento libre de enfermedad. El estudio anatomopatológico observó una formación nodular marcadamente celular de contornos bien definidos con leve pleomorfismo sin necrosis y un patrón hemangiopericitoide con focos aislados de hemorragia. El índice mitótico fue de 2-3 mitosis/10 CGA. La inmunohistoquímica reveló un Ki-67 de ~7%, intensa positividad para CD34 y bcl-2, y débil para CD99. Fue negativo para CKAE1/AE3, actina músculo liso, CD117, CD10, desmina, S-100, Beta-catenina. Con estos datos se informó como TFS-PA.



**Discusión:** Los TFS-PA son tumores mesenquimales extremadamente raros. Los TFS-PA suelen presentarse como masas de crecimiento lento y a menudo asintomáticas encontrándose como un hallazgo incidental como sucedió en nuestro caso. Por ello, son de difícil diagnóstico pudiendo simular otras neoplasias mesenquimales, tanto benignas como malignas. Por la infrecuencia de esta localización, las pruebas radiológicas fallan para hacer una orientación diagnóstica. Ambos muestran características radiológicas similares a otros tumores de tejidos blandos y no hay hallazgos patognomónicos específicos para los TFS. Tampoco la aspiración con aguja fina ni la biopsia con aguja gruesa suelen conseguir un diagnóstico definitivo requiriendo finalmente la confirmación histológica de la pieza quirúrgica. El comportamiento de los TFS suele ser benigno, aunque es posible la recurrencia local e incluso la aparición de metástasis en un 5-10% de los pacientes hasta 10 años después de la cirugía inicial, incluso en TFS histológicamente benignos. La resección quirúrgica es la terapia principal para todos los casos ya sea mediante un abordaje abierto o laparoscópico, siempre que se consiga una resección completa. Los márgenes de resección positivos son responsables de hasta el 40% de las recurrencias locales y el 75% de la enfermedad metastásica. En nuestro caso la resección se realizó de manera segura y eficaz por vía laparoscópica observándose en el estudio macroscópico una fina cápsula blanquecina respetada y un margen quirúrgico libre. El seguimiento clínico-radiológico debe realizarse debido a su comportamiento incierto, pudiendo ser necesario el tratamiento perioperatorio en pacientes con características de alto riesgo.