




Cirugía Española



www.elsevier.es/cirugia

P-046 - A PROPÓSITO DE UN CASO: TORNILLO INTERAORTOCAVA, ¿QUÉ PODEMOS HACER?

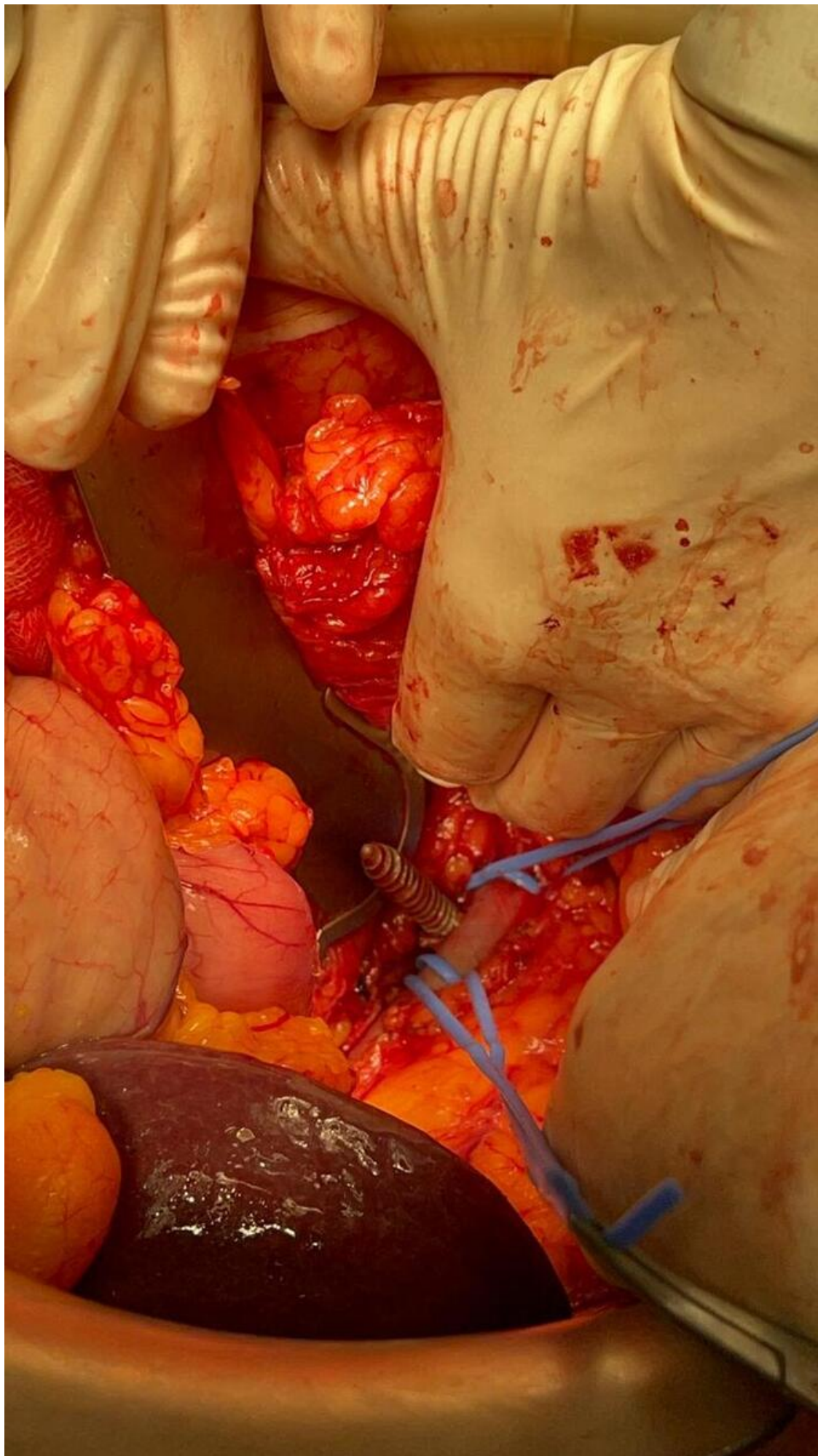
Sánchez Martínez, José Miguel; Conde Inarejos, Belén; Miota de Llama, José Ignacio; Valero Liñán, Antonio Serafín; González Masiá, José Antonio; Lisón Jiménez, Patricia; Cámara Alcalá, Sonia; Serrano García, Alfonso

Hospital General Universitario de Albacete, Albacete.

Resumen

Introducción: Queremos presentar un caso inusual, ocurrido en nuestro centro por perforación iatrogénica de vena cava inferior tras artrodesis lumbar. La fijación con tornillos pediculares es una técnica quirúrgica establecida para el tratamiento de enfermedades de la columna. Es una zona con estructuras vasculares tan importantes como la vena cava inferior y la aorta. Según la literatura, hay un porcentaje muy bajo de lesiones iatrogénicas de estas estructuras, inferior al 0,01%. Sin embargo, pueden dar lugar a lesiones muy graves. Pueden ocurrir intraoperatoriamente o en el posoperatorio, dando lugar, por ejemplo, a la formación de pseudoaneurismas.

Caso clínico: Mujer de 67 años que tiene como antecedentes personales: hipertensión arterial, IAMSEST con FEVI 50-55% con *stent* recubierto en la descendente anterior y estenosis de canal en L3-L4-L5 con clínica de cialgia bilateral y dolor lumbar. Por esta última patología, neurocirugía realiza laminectomía, foraminotomía y artrodesis de L3-L4-L5. Durante la cirugía, se produce deslizamiento del tornillo pedicular de L3 derecho hacia el retroperitoneo. Se realiza TAC urgente, objetivando dicho tornillo a nivel interaortocava, por encima del duodeno, medial al uncinado pancreático y con extremo distal adyacente a la vena mesentérica superior. No se observan fugas activas de contraste. Tras dichos hallazgos, avisan a Cirugía General, quienes decidimos intervención quirúrgica. Se realiza laparotomía subcostal derecha ampliada. Se identifica vesícula con placas necróticas. Tras maniobra de Kocher, exponemos la aorta y vena cava inferior (VCI), observando el tornillo atravesando cara posterior-medial de VCI. Se controla la parte proximal y distal de VCI respecto al tornillo mediante *vessel loop*. Extraemos el tornillo por la cara posterior debido al tamaño de la cabeza del tornillo. Se realiza venorrafia del sitio de extracción con monofilamento irreabsorbible de polipropileno. Además, realizamos colecistectomía reglada. La paciente es trasladada a cuidados intensivos donde evoluciona favorablemente siendo dada de alta una semana más tarde sin incidencias. La mujer acude a consulta a los dos meses con TAC de control sin alteraciones.



Discusión: Los tornillos pediculares se usan para procedimientos de fijación y estabilización de la columna toracolumbar. La incidencia de lesiones es baja. Las más frecuentes son las lesiones durales o de raíces nerviosas, aflojamiento del tornillo o fracturas del pedículo. Las vasculares son anecdóticas, siendo inferiores al 0,01%, pero pueden dar lugar a desenlaces fatales. Estas lesiones, suelen ocurrir por migración del tornillo de forma inadvertida hacia el retroperitoneo. Esto puede dar lugar a desestabilización del paciente, si causa una perforación vascular y no cede el sangrado. Actualmente, para la extracción del tornillo se puede hacer de forma percutánea colocando previamente una prótesis endovascular o mediante laparotomía. En nuestro caso, la realización de una laparotomía fue efectiva y resolutive. Por ello, consideramos que hay que ser decididos ante este tipo de complicaciones con el fin de solventar una posible complicación muy grave en el paciente pudiendo derivar en el fallecimiento del mismo.