



## P-102 - CAPTACIÓN DE 18F-COLINA EN LESIONES DE OSTEÍTIS FIBROQUÍSTICA POR HIPERPARATIROIDISMO PRIMARIO: ¿UNA COMPLICACIÓN INFRADIAGNOSTICADA?

*Manyalich-Blasi, Martí; Mateu-Salat, Manel; Cobo-Rodríguez, Amparo; Saavedra-Pérez, David; Ardid Brito, Jordi; Rull Ortuño, Ramón; Pera-Román, Miguel; Vidal-Pérez, Óscar*

*Hospital Clínic de Barcelona, Barcelona.*

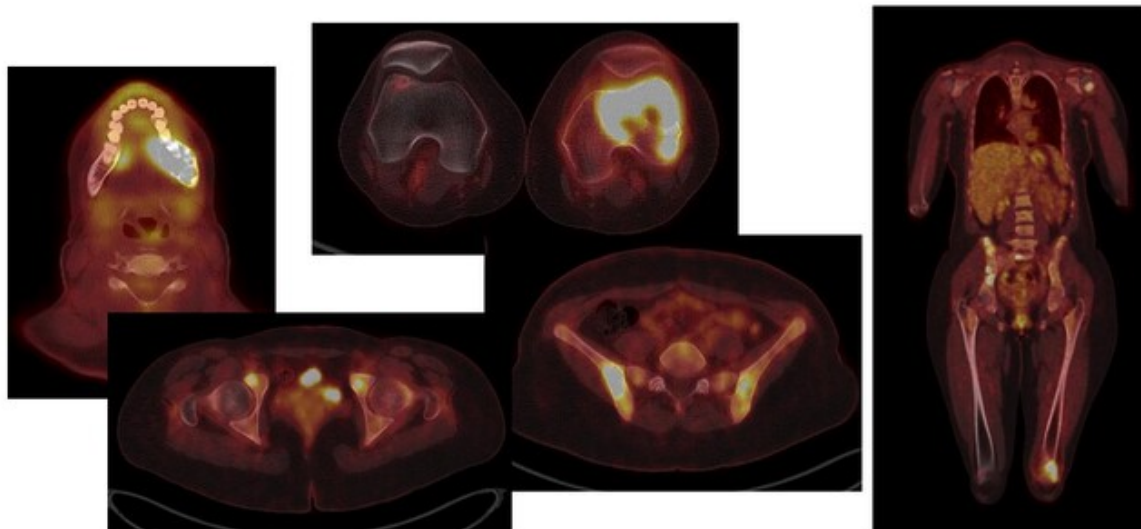
### Resumen

**Introducción:** La enfermedad ósea en el hiperparatiroidismo primario (HPP), osteítis fibroquística, consiste en dolor óseo, deformidad, fracturas patológicas y tumores pardos. Esta complicación es infrecuente, pero puede ser la primera manifestación del HPP. No se recomienda el cribaje con radiografías, por lo que probablemente sea infradiagnosticada. El PET-TC con 18F-Colina ha supuesto un avance en el diagnóstico de localización del HPP. Presentamos 4 casos de HPP con osteítis fibroquística con captación de 18F-Colina.

**Casos clínicos:** Caso 1. Mujer de 28 años diagnosticada de HPP por tumor pardo femoral de 5 cm (biopsia) e hipercalcemia grave (Ca 13,8 mg/dL, PTH 534 pg/mL). El PET-TC18F-Colina mostró captación posterior al lóbulo tiroideo derecho (tejido paratiroideo); múltiples lesiones osteolíticas con captación del trazador en hueso frontal, mandíbula, escápula, húmero, ilíacos, S1, coxis, sínfisis, diáfisis femoral y extremo distal del peroné. Se realizó paratiroidectomía mínimamente invasiva con anatomía patológica de adenoma de paratiroides. En estudio posterior con PET-TC18F-Colina se observó una mejoría de la osteítis fibroquística. Caso 2. Hombre de 78 años diagnosticado de HPP (Ca 9,98 mg/dL, PTH 1.296 pg/mL) a raíz de osteítis fibroquística con tumor pardo en rodilla (biopsia). El PET-TC18F-Colina mostró nódulo hipercaptante posteroinferior al lóbulo tiroideo derecho (tejido paratiroideo); captación en lesiones osteolíticas en clavícula, escápula, costillas, ilíaco, isquion y trocánter; no se adquirió imagen a nivel de rodilla. Se realizó paratiroidectomía mínimamente invasiva con anatomía patológica de adenoma de paratiroides. En estudio posterior con PET-TC18F-Colina se observó una mejoría de la osteítis fibroquística. Caso 3. Hombre de 62 años diagnosticado de HPP por astenia (Ca 13,12 mg/dL, PTH 309 pg/mL). El PET-TC18F-Colina mostró nódulo hipercaptante paraesofágico derecho posteroinferior (tejido paratiroideo); captación parietal de calota con lesión lítica y en hueso ilíaco. Se realizó paratiroidectomía mínimamente invasiva con anatomía patológica de adenoma de paratiroides. En estudio posterior con PET-TC18F-Colina se observó una mejoría de la osteítis fibroquística. Caso 4. Hombre de 70 años diagnosticado de HPP por hemorragia de paratiroides con necesidad de traqueostomía (Ca 14,7 mg/dL, PTH 942 pg/mL). El PET-TC18F-Colina mostró una masa posterior al lóbulo tiroideo izquierdo (tejido paratiroideo) con lesión lítica insuflada con rotura de la cortical, tercio proximal de la clavícula derecha, acromion ipsilateral y una lesión mixta en hueso ilíaco derecho. Se realizó hemitiroidectomía izquierda con paratiroidectomía en bloque por sospecha de neoplasia de

paratiroides. La anatomía patológica finalmente reveló un adenoma de paratiroides. En estudio posterior con PET-TC18F-Colina se observó una mejoría de la osteítis fibroquística.

### PET/TC 18F-Colina en paciente con Osteítis Fibroquística.



**Discusión:** La osteítis fibroquística es una complicación poco frecuente y probablemente infradiagnosticada del HPP. Dichas lesiones se observan por TC y captan 18F-Colina. El uso de PET-TC con 18F-Colina para el diagnóstico de localización del HPP puede poner de manifiesto la existencia de osteítis fibroquística con captación del trazador, que debe conocerse para un adecuado diagnóstico. Tras la extirpación de la glándula paratiroides patológica se puede observar una mejoría o resolución de las lesiones en PET-TC18F-Colina realizados posteriormente; corroborando la efectividad del tratamiento quirúrgico en el HPP.