



P-104 - CARCINOMA MUCOEPIDERMÓIDE ESCLEROSANTE CON EOSINOFILIA DE TIROIDES. A PROPÓSITO DE UN CASO

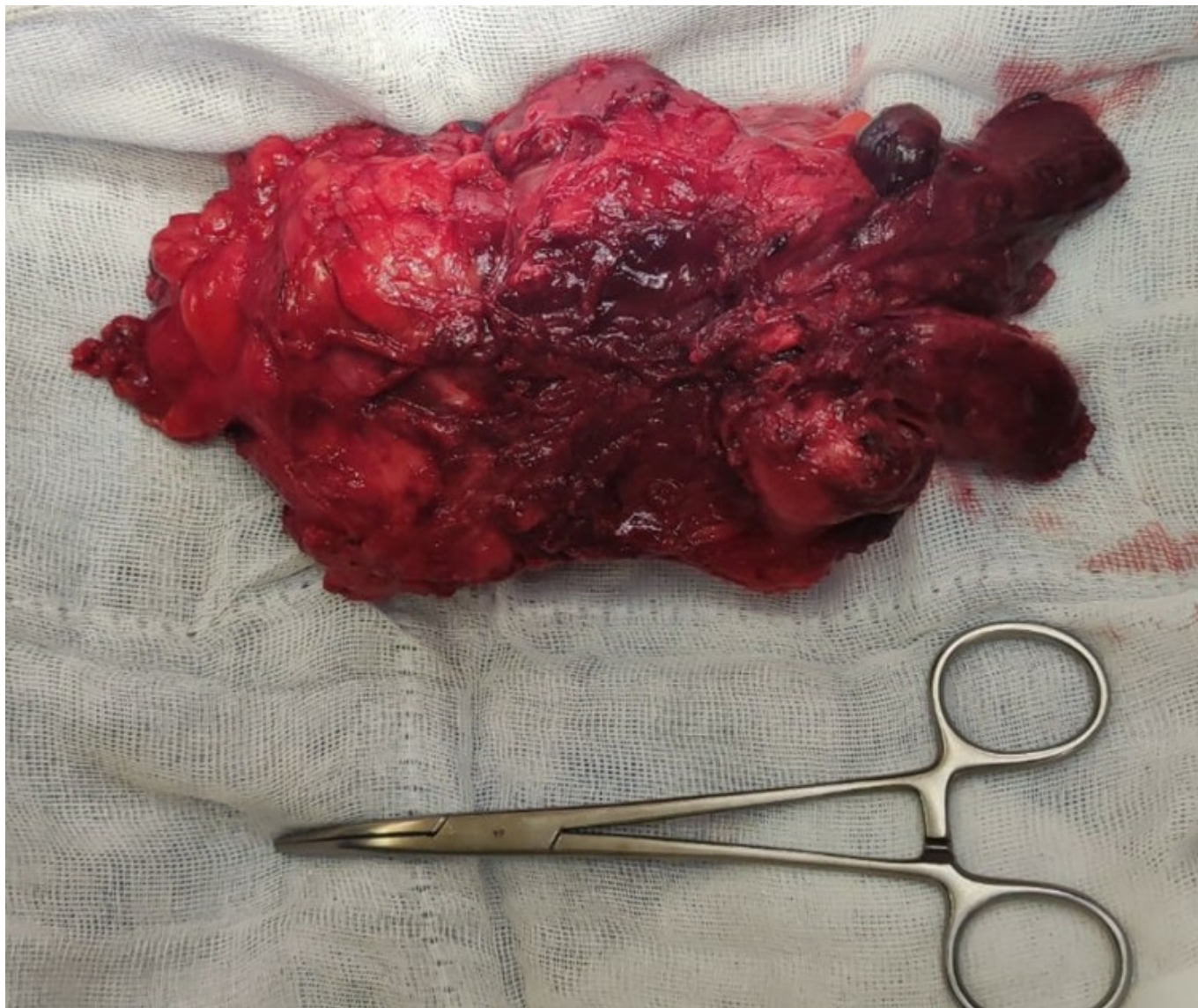
Husein Alonso, Fátima; Expósito Rodríguez, Amaia; García Carrillo, Maitane; Domínguez Ayala, Maite; Artigues Puyadena, Lara; Cambor Menéndez, Sara; Pascual Borrego, Alberto; Murillo Lanuza, Ainhoa

Hospital de Basurto-Osakidetza, Bilbao.

Resumen

Introducción: El carcinoma mucoepidermoide esclerosante con eosinofilia es un tumor tiroideo muy poco frecuente. Según la clasificación actual de la OMS (2022), es un tumor tiroideo de histogénesis desconocida. Presenta células tumorales de tipo epidermoide y glandular. Más frecuente en mujeres 5-6ª década con antecedentes de tiroiditis linfocitaria crónica y hasta en 1/3 de los casos el comportamiento es agresivo, con extensión a tejidos adyacentes y afectación ganglionar.

Caso clínico: Mujer de 50 años sin antecedentes de interés. Acude a nuestras consultas tras haberse palpado tumoración en región cervical. A la exploración: lesión nodular de menos de 1 cm en región lateral izquierda del cuello y nódulo duro en lóbulo tiroideo izquierdo. Solicitamos ECO-BAG: adenopatía de 20 × 14 × 14 mm a nivel III-IV izquierdo de aspecto sospechoso. Lóbulo tiroideo izquierdo (LTI) de gran tamaño con extensión endotorácica. Anatomía patológica (AP) compatible con carcinoma (muco)-epidermoide esclerosante con eosinofilia. Solicitamos TC para valorar la extensión endotorácica, que muestra una masa hipodensa dependiendo de LTI de 9,4 × 6,3 × 11,9 cm con extensión endotorácica ocupando todo el mediastino anterior, desplazando y comprimiendo tráquea. Se decide en el Comité Multidisciplinar realizar tiroidectomía total con disección central y disección lateral izquierda a través de un abordaje por cervicotomía y esternotomía. Se interviene de forma programada encontrando gran masa de consistencia pétreo a expensas del LTI creciendo hacia mediastino anterior, englobando e infiltrando el nervio laríngeo recurrente izquierdo. Se realiza tiroidectomía total con disección central izquierda y disección lateral izquierda, sacrificando el nervio recurrente izquierdo por infiltración. No se realiza disección central derecha para preservar nervio recurrente derecho. Tras cirugía sale intubada a Reanimación. AP: peso 434,2 g dimensión 20 × 16 × 6 cm, carcinoma mucoepidermoide esclerosante con eosinofilia tiroideo pT4a pN1b. Inmunohistoquímica: positividad para CK19, p40, p63, Galectina-3, PAX-8. Ki67 promedio del 15-18%. El 2º día posoperatorio, se realiza traqueotomía para protección de vía aérea. En el control evolutivo posterior se realizó PET-TC, donde se observó persistencia tumoral inferior a la traqueotomía y en región cervical lateral izquierda sobre lecho de linfadenectomía, sin otras captaciones sospechosas. Valorada por oncología médica y radioterápica, se administran 6 ciclos de carboplatino-paclitaxel y radioterapia concomitante alcanzando dosis final de 64 Gy. El control radiológico con TC tras este tratamiento adyuvante no identificó hallazgos sospechosos en lecho de tiroidectomía ni en el de linfadenectomía.



Discusión: Hay pocos casos descritos de carcinoma mucoepidermoide, definido como tumor maligno de bajo grado, aunque 1/3 de los casos tienen comportamiento agresivo. Para el diagnóstico es imprescindible la biopsia e inmunohistoquímica, la positividad para p63 apoya el estirpe escamoso, la expresión con ki67 > 20% es indicativo de alta expresión tumoral, la positividad para PAX8 es un marcador que apoya el origen tiroideo y Ck19 es inespecífico pero común en tejido tiroideo. La BAG preoperatoria es importante para poder tener un diagnóstico histológico antes de decidir la extensión quirúrgica. El tratamiento es fundamentalmente quirúrgico. En caso de presentar agresividad o extensión locorregional o a distancia se puede realizar tratamiento adyuvante, no específico y donde no hay suficiente evidencia.